



Lesões expansivas da órbita: distribuição de casos com estudo histopatológico em 11 anos no Hospital das Clínicas da FMUSP

Orbital space-occupying lesions: an 11-year study of cases with histopathologic analysis seen at Hospital das Clínicas of FMUSP

Hélio Angotti Neto¹
Leonardo Proveti Cunha²
Fábio Gasparin³
Ruth Miyuki Santo⁴
Mário Luiz Ribeiro Monteiro⁵

Trabalho realizado na Divisão de Clínica Oftalmológica do Hospital das Clínicas da Faculdade de Medicina da Universidade de São Paulo - FMUSP - São Paulo (SP) - Brasil.

¹ Pós-graduando (Doutorado) do Serviço de Neuroftalmologia e Doenças da Órbita do Hospital das Clínicas da Faculdade de Medicina da Universidade de São Paulo - FMUSP - São Paulo (SP) - Brasil.

² Pós-graduando (Doutorado) do Serviço de Neuroftalmologia e Doenças da Órbita do Hospital das Clínicas da FMUSP - São Paulo (SP) - Brasil.

³ Estagiário do Serviço de Retina do Hospital das Clínicas da FMUSP - São Paulo (SP) - Brasil.

⁴ Doutora, Médica Assistente da Divisão de Clínica Oftalmológica e Departamento de Patologia do Hospital das Clínicas da FMUSP - São Paulo (SP) - Brasil.

⁵ Professor Associado, Chefe dos Serviços de Neuroftalmologia e Doenças da Órbita do Hospital das Clínicas da FMUSP - São Paulo (SP) - Brasil.

Endereço para correspondência: Hélio Angotti Neto, Travessa Satiro Silva de Oliveira, nº 15 - Apto. 502 - Uberaba (MG) CEP 38010-420
E-mail: helioangotti@gmail.com

Recebido para publicação em 08.08.2006
Última versão recebida em 30.06.2008
Aprovação em 17.09.2008

Nota Editorial: Depois de concluída a análise do artigo sob sigilo editorial e com a anuência do Dr. Luis Paves sobre a divulgação de seu nome como revisor, agradecemos sua participação neste processo.

RESUMO

Objetivo: Estudar a incidência das lesões expansivas orbitárias submetidas à biópsia em uma casuística de 11 anos no Hospital das Clínicas da FMUSP, e avaliar quais as principais especialidades envolvidas no diagnóstico e no tratamento de tais afecções. **Casuística e Métodos:** Solicitou-se ao setor de arquivos do hospital todos os casos de tumores e lesões de órbita submetidas à biópsia no período de 1993 a 2004. Dos 924 prontuários obtidos, 115 foram separados após análise dos dados segundo os resultados histopatológicos obtidos. Outros 111 pacientes foram obtidos por meio dos arquivos pessoais da patologista encarregada da Oftalmologia no Departamento de Patologia, dos quais 45 pacientes foram excluídos por coincidirem com a fonte anterior. Os dados foram contabilizados e comparados com os de outros serviços. **Resultados:** Das 181 lesões orbitárias estudadas, 70% eram primárias, 23% eram secundárias, 6% consistiam de metástases e linfomas e 1% não foi classificada. Em relação à especialidade responsável diretamente pelo paciente, 72,37% dos pacientes foram assistidos por oftalmologistas, 14,36% por cirurgiões de cabeça e pescoço, 6,62% por neurocirurgiões e 6,62% por outros setores do hospital. **Conclusões:** As afecções orbitárias são atendidas em sua maioria pelos oftalmologistas especializados em tal área, e ao se incluir nesta casuística outras especialidades, nota-se um aumento no número de casos de lesões tumorais secundárias quando comparada ao de outros trabalhos realizados em serviços no exterior. Há necessidade de criar-se um registro confiável dos casos de lesões expansivas orbitárias nos serviços especializados brasileiros, e confirma-se o caráter multidisciplinar do objeto deste estudo.

Descritores: Tumores; Órbita/patologia; Neoplasias orbitárias/epidemiologia

INTRODUÇÃO

As afecções orbitárias se incluem entre os mais difíceis diagnósticos dentro da oftalmologia. A dificuldade diagnóstica se deve à heterogeneidade das lesões, incluindo uma grande variedade de afecções inflamatórias, tumorais, congênitas e vasculares⁽¹⁾ e ao pouco conhecimento e estudo dedicados às características e principais apresentações das mesmas pelos oftalmologistas gerais. Em decorrência disto, além das características clínicas e patológicas das doenças orbitárias, é extremamente importante conhecer a distribuição relativa dos diferentes processos patológicos da órbita.

Apesar da necessidade, poucos são os estudos epidemiológicos a respeito, a maioria deles realizada em instituições no exterior. Shields publicou em 2004 uma casuística de 1.264 tumores orbitários reunidos durante 30 anos no Will's Eye Hospital⁽²⁾. Lee, em Singapura, reuniu uma casuística de 125 tumores oculares, dos quais 19 envolviam órbitas e glândulas lacrimais, reunidos num período de 17 anos⁽³⁾. Na Suécia, Seregard e Sahlin revisaram 24 anos de atendimento num serviço terciário, reunindo 300 casos de lesões orbitárias operadas ou biopsiadas⁽⁴⁾. Johansen, da Dinamarca, também reuniu uma casuística de 24 anos, obtendo um número total de 965 lesões orbitárias em 841 pacientes⁽⁵⁾.

Outra dificuldade no estudo das doenças da órbita se deve ao caráter multidisciplinar envolvido no diagnóstico e no tratamento das mesmas. Muitas das lesões orbitárias afetam estruturas diversas, seja por meio de metástases ou por contigüidade, e vice-versa, exigindo uma ação conjunta do oftalmologista com especialistas de outras áreas como neurocirurgiões, otorrinolaringologistas, cirurgiões plásticos, cirurgiões de cabeça e pescoço e dermatologistas, que muitas vezes são os primeiros a receber e tratar o paciente com uma queixa de alteração na órbita. Nenhum dos trabalhos citados anteriormente se preocupou em definir o local de atendimento inicial e internação do paciente, ou qual especialidade o assistiu num primeiro momento.

O objetivo deste trabalho é avaliar a incidência das lesões expansivas orbitárias operadas ou biopsiadas num grande serviço hospitalar terciário, assim como identificar quais foram os setores do hospital nos quais os pacientes foram internados, no sentido de melhor compreender o caráter multidisciplinar da investigação diagnóstica e da terapêutica das afecções orbitárias.

MÉTODOS

Foi solicitada ao setor de arquivos do Hospital das Clínicas da FMUSP a listagem de pacientes, com diagnóstico de tumor de órbita ou lesão orbitária a ser biopsiada, internados naquele hospital entre 1993 e 2004. Por meio da listagem de pacientes obtida com o Sistema de Estatística Médica, acessou-se o sistema computadorizado do hospital e foram obtidos os dados referentes aos resultados dos estudos histopatológicos dos mesmos.

Dos 924 prontuários levantados, foram incluídos no presente estudo todos aqueles pacientes que apresentavam biópsia ou exérese de massas orbitárias segundo os dados disponíveis, totalizando 115 pacientes. Outros dados coletados foram a idade do paciente, sua data de internação, sexo e setor do hospital no qual foi admitido.

Uma segunda fonte de dados foi a pesquisa realizada nos arquivos pessoais da médica patologista encarregada pela avaliação dos estudos histopatológicos relacionados à Oftalmologia e Órbita, acrescentando um número de 111 pacientes, dos quais 45 se repetiam quando as duas fontes foram

pareadas. Foram então obtidos 181 casos de massas orbitárias com estudo histopatológico realizados entre 1993 e 2004. Os resultados foram contabilizados e comparados com outras instituições.

RESULTADOS

Das 181 lesões encontradas, 2 eram tumores metastáticos, 9 linfoproliferativos, 42 eram lesões secundárias e 2, tumores que não foram classificados. Os 126 restantes foram lesões primárias da órbita, incluindo lesões inflamatórias e hemorrágicas (Figura 1). Foram consideradas lesões primárias todas aquelas que se manifestaram primariamente na órbita, enquanto que as secundárias foram aquelas que se originaram de estruturas próximas à órbita, invadindo-a por contigüidade (Ex: tumores faciais, sinusais, conjuntivais, palpebrais etc.).

Do total, 91 estudos histopatológicos pertenciam a pacientes do sexo masculino, enquanto que 90 pertenciam a pacientes do sexo feminino. A média de idade em anos completos foi de 43,2 anos com desvio padrão de 18,8 anos.

Dos tumores classificados como metastáticos, um era originário da tireóide e outro advinha de um carcinoma de células renais. Todos os pacientes com tumores linfoproliferativos foram diagnosticados como linfoma.

A maioria das lesões secundárias correspondeu aos tumores de acometimento palpebral e de pele da face. Somente 1 era retinoblastoma de crescimento intra-ocular com acometimento de tecido extra-ocular. Foram diagnosticados 23 carcinomas epidermóides, 16 carcinomas basocelulares e 2 carcinomas de glândulas sebáceas. Pela falta de dados disponíveis no prontuário e nos estudos histopatológicos não foi possível separar exatamente quais acometiam primariamente a pele e quais acometiam primariamente a conjuntiva.

Das 126 lesões orbitárias primárias obtivemos 31 lesões inflamatórias ou infecciosas (21 lesões inflamatórias inespecíficas, 3 processos inflamatórios crônicos granulomatosos, 6 granulomas de corpo estranho e 1 paciente com mucormicose), 22 tumores císticos (16 cistos dermóides, 5 ectasias duc-




Figura 1 - Proporção quanto à classificação dos 181 tumores orbitários com confirmação histopatológica estudados no HCFMUSP no período de 11 anos

tais da glândula lacrimal e 1 cisto de Moll), 19 tumores acometendo glândulas lacrimais (7 adenomas pleomórficos, 6 adenocarcinomas, 3 carcinomas adenóides císticos e 3 carcinomas mucoepidermóides), 14 tumores vasculares (7 hemangiomas cavernosos, 4 hemangiomas capilares, 2 linfangiomas e 1 hemangiopericitoma), 11 tumores melanocíticos primários (10 melanomas e 1 nevo azul), 7 de nervo óptico e meninge (4 astrocitomas pilocíticos, 2 meningiomas e 1 tumor neuroectodérmico primitivo), 6 de nervos periféricos (3 Schwannomas e 3 neurofibromas), 5 miogênicos (4 rhabdomyosarcomas e 1 leiomiiossarcoma), 3 de tecido ósseo (1 displasia fibrosa, 1 tumor marrom e 1 aneurisma cirsoide) e 2 de tecido fibroso e de tecido conectivo (fibro-histiocitoma e lipoma), 1 cisto hemorrágico, 1 hematoma, 1 disgerminoma, 2 teratomas e 1 paraganglioma. Os dados encontram-se dispostos na tabela 1 com porcentagens para melhor visualização.

A faixa pediátrica, aqui considerando todos os pacientes que foram internados com idade menor que ou igual a 18 anos, representou cerca de 17,67% do total (32 casos). As lesões císticas foram as mais numerosas, totalizando 37,5% das lesões pediátricas (9 cistos dermóides e 3 ectasias ductais da glândula lacrimal). Outras encontradas foram: 3 rhabdomyosarcomas (9,37%), 3 astrocitomas pilocíticos (9,37%), 2 lesões inflamatórias não específicas (6,25%), 1 retinoblastoma com extensão extra-ocular, 1 linfangioma, 1 melanoma maligno, 1 meningioma, 1 carcinoma basocelular, 1 neurofibroma, 1 Schwannoma, 1 disgerminoma, 1 fibro-histiocitoma maligno e 1 teratoma (3,12% cada).

A maioria dos pacientes esteve internada nas dependências da clínica oftalmológica, totalizando aproximadamente 72,37% do total (131 pacientes). O restante esteve internado nas seguintes enfermarias: 14,36% na enfermaria cirúrgica de cabeça e pescoço (26 pacientes), 6,62% nas enfermarias neurocirúrgicas (12 pacientes), e o restante dividido nas enferma-

rias de Clínica médica (3 pacientes), Dermatologia (2), Otorrinolaringologia (2), Pediatria (2), Cirurgia Plástica (1), Hematologia (1) e Pronto-Socorro (1) (Figura 2).

A segunda especialidade mais freqüentemente envolvida com os tumores orbitários, após a Oftalmologia, foi a de Cirurgia de Cabeça e Pescoço, na qual, as afecções orbitárias tratadas consistiram de 10 carcinomas epidermóides, 10 carcinomas basocelulares, 3 carcinomas adenóides císticos, 1 metástase de carcinoma anaplásico de tireóide, 1 granuloma de corpo estranho e 1 carcinoma de glândulas sebáceas (Figura 2).

DISCUSSÃO

Os tumores orbitários são relativamente raros na população geral, totalizando aproximadamente 8,8% dos tumores oftálmicos⁽³⁾. Além disso, a maioria das casuísticas obtidas sofre diversos vieses como a origem dos dados obtidos ou a instituição abordada. A casuística publicada por Seregard, da Suécia, baseou-se em 300 pacientes atendidos num serviço especializado em oftalmologia no decorrer de 24 anos⁽⁴⁾, assim como a de Shields, que utilizou os dados provenientes de um hospital especializado em oftalmologia na Filadélfia reunindo um total de 645 casos no período de 20 anos⁽²⁾. Já outros trabalhos se basearam em bancos de dados mais abrangentes. Em um trabalho dinamarquês⁽⁵⁾ foram acessados todos os departamentos de patologia daquele país, enquanto que no trabalho realizado em Singapura⁽³⁾ foi usado como fonte o Registro de Câncer de Singapura.

Este trabalho, embora limitado a uma instituição, tem a peculiaridade de identificar outras especialidades envolvidas com o diagnóstico e tratamento das afecções orbitárias e adicionar suas casuísticas ao total. Provavelmente foi esta característica que resultou em um alto índice de lesões neoplásicas secundárias, totalizando 23,2% do total, enquanto que outros estudos mostraram casuísticas que variavam de 11 a 19,8%^(2,4-5). A especialidade que mais internou pacientes com tumores orbitários após a oftalmologia, neste estudo, foi cirurgia de cabeça e pescoço, contribuindo com um total de 14,36% dos casos estudados.

Embora o número de lesões metastáticas (excluídos os linfomas) seja menor que o de outros trabalhos, totalizando 1,1% do total, é certo que não representa o real valor numérico de lesões metastáticas em órbita, já que muitos tumores são diag-

Tabela 1. Distribuição relativa dos 181 tumores orbitários com confirmação histopatológica estudados no HCFMUSP no período de 11 anos (1993-2004)

Tumores orbitários	Número	%
Tumores secundários	42	23,2
Lesões inflamatórias inespecíficas e granulomatosas	31	17,1
Lesões císticas	22	12,2
Tumores de glândula lacrimal	19	10,5
Tumores vasculares	14	7,7
Tumores melanocíticos primários	11	6,1
Linfomas	9	5,0
Tumores de nervo óptico e meninge	7	3,9
Tumores de nervos periféricos	6	3,3
Tumores miogênicos	5	2,8
Tumores ósseos, cartilaginosos e do tecido conectivo	5	2,8
Tumores metastáticos	2	1,1
Não classificados	2	1,1
Outros	6	3,3

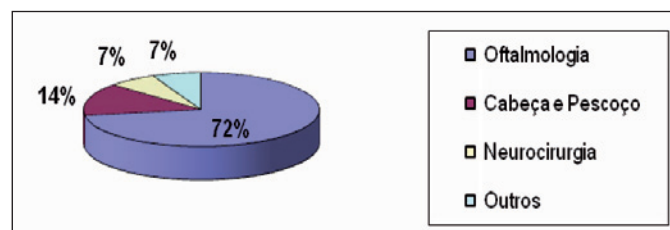


Figura 2 - Proporção dos 181 tumores orbitários quanto à especialidade primariamente envolvida no tratamento

nosticados por meio de biópsias em outros sítios ou criteriosa investigação clínica, fontes que não foram acrescentadas nesta casuística.

Na faixa pediátrica, assim como no trabalho publicado por Shields, a lesão expansiva mais encontrada foi a de caráter cístico. Em nosso estudo, tais lesões totalizaram 37,5% dos casos na infância. No trabalho de Shields, que reuniu 250 casos na faixa pediátrica, estudados de junho de 1962 a dezembro de 1983, as lesões císticas alcançaram 52% do total⁽⁶⁾.

As lesões primárias de órbita representaram a maioria dos diagnósticos realizados pelo estudo histopatológico, totalizando 63,29% do total das 181 lesões estudadas.

Deve ser lembrado que, assim como nas casuísticas previamente citadas, este trabalho sofreu diversos vieses. Os dados obtidos vieram de uma instituição pública de caráter terciário que sofreu uma série de mudanças com o passar dos anos em sua armazenagem de dados e que está submetida a diversos fatores limitantes como o mau preenchimento de prontuários ou a perda dos mesmos. Um exemplo ilustrativo é o elevado número de resultados histopatológicos (66 casos) obtidos pelos registros da patologista especializada em órbita e oftalmologia e que não foram obtidos na pesquisa ao banco de dados informatizado. Outros fatores limitantes deste trabalho se devem à falta de inclusão na casuística de lesões expansivas não submetidas a procedimentos cirúrgicos, que foram apenas acompanhados clinicamente no serviço ambulatorial de órbita ou de outras especialidades, o que subestima grandemente a casuística total das lesões orbitárias diagnosticadas e tratadas no Hospital das Clínicas; e à ausência de um arquivo no setor de órbita dedicado ao registro e histórico dos pacientes atendidos até o ano de conclusão desta pesquisa.

Uma informação nova que recebeu pouca atenção nos outros trabalhos foi a inclusão dos dados referentes ao serviço de origem dos pacientes estudados, confirmando o caráter multidisciplinar do estudo das afecções orbitárias. A oftalmologia mostrou-se como a mais freqüentemente envolvida num primeiro atendimento e na internação do paciente e, portanto, do nosso ponto de vista, a com maior responsabilidade ao lidar com tais afecções. Como durante a internação ocorre na instituição de forma dinâmica a troca de informações e a colaboração entre as diversas especialidades envolvidas, não foi possível avaliar a real extensão da participação de cada especialidade durante o tratamento. Também não se pode dizer que tenha havido em todos os casos a interação adequada entre o setor de oftalmologia e as demais clínicas envolvidas, embora a cooperação multidisciplinar tanto no diagnóstico como no tratamento tenha existido na maioria dos casos.

O presente estudo serve para enfatizar a necessidade de se criar um registro confiável das afecções tumorais oftálmicas, não somente em nosso serviço, mas nos principais centros de tratamento oftalmológico em todo o Brasil, a fim de termos um real espelho da situação do país no que se refere a uma condição potencialmente letal e muitas vezes mutiladora. O

estudo das doenças orbitárias é uma responsabilidade que o oftalmologista geral não deve recusar. Tal estudo tem que ser estimulado para o profissional que é percebido pela população como o responsável principal no trato das afecções orbitárias e não deve se omitir desta atribuição.

ABSTRACT

Purpose: To report the incidence of orbital space-occupying lesions in an 11-year interval study of patients examined at the Hospital das Clínicas of FMUSP, and to evaluate which are the main specialties involved in the diagnosis and treatment of such conditions. **Methods:** All cases of orbital space-occupying lesions in the period from 1993 to 2004 were revised. Of 924 obtained medical records, 155 were selected after histopathological analysis. Another 111 cases were gathered from the personal archives of a pathologist responsible for Ophthalmic Histopathology, from which 45 cases were excluded because they had already been included in the first source analysis. The data were analyzed and compared with the results from other institutions. **Results:** Of the studied 181 orbital space-occupying lesions, 70% were primary, 23% secondary, 6% metastatic and lymphomas, and 1% was not classified. The most common specialties involved ophthalmologists in 72.37% of all 181 cases, head and neck surgeons in 14.36%, neurosurgeons in 6.62%, and others in 6.62%. **Conclusions:** The orbital mass lesions were treated mostly by an expert ophthalmologist. When other specialties were included, there was a modest increase in secondary tumor incidence when the final result was compared with previous studies on this subject. Our findings indicate that the creation of a trustworthy register of all orbital space-occupying lesions in Brazilian specialized services is necessary. The multidisciplinary character of the orbital mass lesions is corroborated by this review.

Keywords: Tumors; Orbit/pathology; Orbital neoplasms/epidemiology

REFERÊNCIAS

1. Dantas AM, Monteiro MLR. Doenças da órbita. Rio de Janeiro: Cultura Médica; 2002.
2. Shields JA, Shields CL, Scartozzi R. Survey of 1264 patients with orbital tumors and simulating lesions: The 2002 Montgomery Lecture, part 1. Ophthalmology. 2004;111(5):997-1008.
3. Lee SB, Au Eong KG, Saw SM, Chan TK, Lee HP. Eye cancer incidence in Singapore. Br J Ophthalmol. 2000;84(7):767-70.
4. Seregard S, Sahlin S. Panorama of orbital space-occupying lesions. The 24-year experience of a referral centre. Acta Ophthalmol Scand. 1999;77(1):91-8.
5. Johansen S, Heegaard S, Bogeskov L, Prause JU. Orbital space-occupying lesions in Denmark 1974-1997. Acta Ophthalmol Scand. 2000;78(5):547-52.
6. Shields JA, Bakewell B, Augsburger JJ, Donoso LA, Bernardino V. Space-occupying orbital masses in children. A review of 250 consecutive biopsies. Ophthalmology. 1986;93(3):379-84.