



Avaliação da tomografia de coerência óptica em pacientes portadores de degeneração macular relacionada à idade tratada com terapia fotodinâmica com verteporfina

Ocular coherence tomography in age-related macular degeneration patients treated with photodynamic therapy with vertepofirin

Arnaldo Furman Bordon¹
Akiooshi Oshima²
Tércio Alves Guia³
Daniela Calucci⁴
Juliana Maria Ferraz Sallum⁵
Michel Eid Farah⁶

RESUMO

Objetivo: Identificar os achados na tomografia de coerência óptica (OCT) e suas variações ao longo de 12 meses, em pacientes portadores de degeneração macular relacionada à idade (DMRI), submetidos à terapia fotodinâmica com verteporfina (TFD). **Desenho do Estudo:** Série de casos, aberto, não aleatório e intervencionista. **Métodos:** Pacientes acima de 50 anos, portadores de DMRI neovascular foram submetidos ao exame oftalmológico completo, angiofluoresceinografia e OCT antes do início do tratamento (V0) e 3, 6, 9 e 12 meses após (V3, V6, V9 e V12, respectivamente). O tratamento empregado foi a TFD. A acuidade visual (AV) foi mensurada usando-se a tabela do ETDRS. Realizaram-se as medições das espessuras foveais: espessura intraretiniana foveal (FIRT), espessura foveal do complexo coriocalpilar - EPR (FCC-EPRT) e espessura foveal total (TFT). Realizaram-se as mensurações das espessuras extrafoveais, em um raio de 1500 μ da fóvea: espessura intraretiniana extrafoveal (EFIRT), espessura extrafoveal do complexo coriocalpilar - EPR (EFCC-EPRT) e espessura extrafoveal total (TEFT). Análise estatística foi realizada usando-se a análise de variância em blocos. **Resultados:** Vinte e três olhos de 23 pacientes foram avaliados. Foram identificados nove achados à OCT: 1^o) espessamento das camadas intraretinianas na fóvea; 2^o) espessamento das camadas intraretinianas na região extrafoveal; 3^o) espessamento do complexo coriocalpilar-EPR (FCC-EPRT) na fóvea; 4^o) espessamento do complexo coriocalpilar-EPR na área extrafoveal; 5^o) presença de fluido sub-EPR; 6^o) presença de fluido sub-retiniano; 7^o) presença de fluido intraretiniano; 8^o) presença da membrana hialóide posterior aderida à retina; 9^o) presença da depressão foveal. Na visita inicial a FIRT e a TFT foram respectivamente 398,5 μ e 639,2 μ . Em V12 foram 173,7 μ e 423,9 μ . A variação foi estatisticamente significativa ($p = 0,008$ e $p = 0,003$, respectivamente). As outras espessuras mensuradas não tiveram variação estatisticamente significativa. A depressão foveal estava presente em 36,4% dos olhos na visita inicial e em 78,3% em V12. O fluido sub-retiniano estava presente em 36,4% em V0 e em 8,7% em V12. A AV na visita inicial foi 0,93 e na visita final foi 1,04 ($p = 0,127$). **Conclusões:** A AV permaneceu inalterada ao longo do estudo. A depressão foveal estava presente em 78,3% dos olhos em V12. A diminuição da FIRT e da TFT foi estatisticamente significativa entre V0 e V12.

Trabalho realizado no Instituto de Física de São Carlos da Universidade de São Paulo - USP - São Carlos (SP) - Brasil e Instituto Israelita de Ensino e Pesquisa Albert Einstein - IIEPAE - São Paulo (SP) - Brasil.

- ¹ Doutor, Médico colaborador do Departamento de Oftalmologia da Universidade Federal de São Paulo - UNIFESP - São Paulo (SP) - Brasil.
² Doutor, Médico colaborador do Departamento de Oftalmologia da UNIFESP - São Paulo (SP) - Brasil.
³ Tecnólogo do Departamento de Oftalmologia da UNIFESP - São Paulo (SP) - Brasil.
⁴ Tecnóloga do Departamento de Oftalmologia da UNIFESP - São Paulo (SP) - Brasil.
⁵ Doutora, Professora afiliada do Departamento de Oftalmologia da UNIFESP - São Paulo (SP) - Brasil.
⁶ Livre-docente, Professor Adjunto do Departamento de Oftalmologia da UNIFESP - São Paulo (SP) - Brasil.

Endereço para correspondência: Arnaldo Furman Bordon, Praça Dr. João Mendes, 42/31-34 - São Paulo (SP) CEP 01501-000
E-mail: afbordon@terra.com.br

Recebido para publicação em 09.01.2008
Última versão recebida em 15.08.2008
Aprovação em 20.08.2008

Descritores: Degeneração macular; Efeito idade; Tomografia de coerência óptica; Fototerapia; Agentes fotossensibilizantes

INTRODUÇÃO

A degeneração macular relacionada à idade (DMRI) é uma doença caracterizada clinicamente pela presença de drusas moles e anormalidades da pigmentação do epitélio pigmentado da retina (EPR) na sua fase inicial e, na fase tardia, por atrofia geográfica, neovascularização coroidal, descolamento do EPR e fibrose⁽¹⁾. Bird et al.⁽²⁾ usaram o termo maculopatia relacionada à idade para as alterações iniciais e degeneração macular relacionada à idade para as alterações na fase tardia.

A DMRI é a principal causa de diminuição da acuidade visual em pacientes acima de 65 anos nos Estados Unidos⁽³⁾.

O exame padrão para se avaliar a DMRI neovascular é a angiоfluoresceinografia (AF). A tomografia de coerência óptica (OCT) é um exame que traz informações sobre a anatomia retiniana macular e pode auxiliar no tratamento da DMRI exsudativa.

Os objetivos desse estudo são: 1) determinar os achados tomográficos obtidos por meio da OCT em pacientes portadores de DMRI, submetidos à terapia fotodinâmica com verteporfina; 2) Analisar a variação das diversas medidas tomográficas ao longo do tratamento; 3) Correlacionar os achados da OCT com a acuidade visual mensurada pela tabela do “Early Treatment Diabetic Retinopathy Study (ETDRS)”, expressa em logMAR; 4) Avaliar a acuidade visual, expressa em logMAR, ao longo do tratamento, independentemente dos achados da OCT.

MÉTODOS

Pacientes portadores de DMRI neovascular foram avaliados. Os principais critérios de inclusão foram: 1) pacientes com 50 anos de idade ou mais; 2) MNSR subfoveal predominantemente clássica ou clássica, avaliada por meio da angiоfluoresceinografia; 3) acuidade visual com a melhor correção óptica entre 20/40 e 20/200, medida por meio da tabela do ETDRS a 4 metros; 4) termo de consentimento livre e esclarecido lido, assinado e datado.

Os principais critérios de exclusão foram: 1) MNSR de etiologia diferente de DMRI; 2) MNSR subfoveal com maior diâmetro linear excedendo 5400 μ ; 3) cirurgia intra-ocular realizada 2 meses antes do início do estudo; 4) Paciente que tenha recebido fotocoagulação a laser por doença macular de qualquer etiologia, incluindo DMRI; 5) opacidade de meios; 6) paciente portador de porfíria ou de sensibilidade à porfíria ou hipersensibilidade à luz solar ou à luz artificial intensa.

O presente estudo está em conformidade com a declaração de Helsinque (1964) e foi aprovado pelo Comitê de Ética em Pesquisa Médica da Universidade Federal de São Paulo - Hospital São Paulo, sob o número 1248/02.

Avaliação dos pacientes

Todos os pacientes foram submetidos ao exame clínico que constou da realização de anamnese completa, medição da acuidade visual com a melhor correção. O exame oftalmo-

lógico constou da tonometria de aplanção, biomicroscopia do segmento anterior, oftalmoscopia binocular indireta e biomicroscopia do segmento posterior.

Todos os pacientes foram submetidos à retinografia, angiоfluoresceinografia e tomografia de coerência óptica, sob medicação medicamentosa.

Os procedimentos citados acima foram realizados na visita inicial e subsequentemente a cada 3 meses, até completar 12 meses de seguimento. A visita inicial foi codificada como V0 e as visitas de seguimento em V3, V6, V9 e V12 para as visitas de 3, 6, 9 e 12 meses, respectivamente.

Tomografia de coerência óptica

O aparelho utilizado foi a OCT 1 (Zeiss-Humphrey), utilizando-se o protocolo de aquisição das imagens de seis cortes radiais. As imagens obtidas foram avaliadas utilizando-se os protocolos de tratamento das imagens “alinhar e normalizar”.

As medidas foram obtidas utilizando-se somente o recurso manual da OCT, sob visão direta do corte obtido.

Para as medidas foveais foi considerado o valor da maior medida das imagens dos seis cortes obtidos. Para as medidas extrafoveais, foi considerada a média entre o maior e o menor valor obtido.

Nas imagens em que a depressão foveal estava ausente, as medidas foveais foram realizadas na região mais elevada da imagem e as medidas extrafoveais foram realizadas em um raio de 1500 μ desse ápice, de modo análogo ao mencionado no parágrafo anterior. O quadro 1 mostra os parâmetros mensurados, enquanto que o quadro 2 mostra as características tomográficas observadas à OCT ao longo do estudo.

Terapia fotodinâmica com verteporfina (Visudyne®)

A TFD foi realizada de acordo com o estudo TAP⁽⁴⁾ em todos os pacientes na visita inicial e, a cada 3 meses, na dependência da detecção de vazamento à AF.

A análise estatística utilizou o modelo de análise de variância em blocos para as variáveis mensuradas: espessura foveais e extra-foveais. Definiu-se como significância estatística valores de $p \leq 0,05$.

RESULTADOS

Vinte e três olhos de 23 pacientes foram incluídos nesse estudo. Dez pacientes (43,5%) eram do sexo feminino e 13 (56,5%) do sexo masculino. Catorze (60,9%) eram olhos direitos e 9 (39,1%) eram olhos esquerdos. Todos os pacientes eram caucasianos. A média de idade foi de 74,2 anos (84 - 61 anos).

Foram realizados 87 tratamentos com TFD ao longo do estudo. Todos os pacientes foram tratados em V0. Aos 3, 6, 9 e 12 meses foram tratados, 22 (95,6%), 16 (69,6%), 14 (60,9%) e 12 (52,2%) pacientes, respectivamente. A média de tratamentos por paciente foi de 3,8 (1-5). Nenhum paciente apresentou perda visual grave ou reação fotossensível à TFD ao longo do estudo.

Quadro 1. Parâmetros mensurados pela tomografia de coerência óptica

Nome	Abreviatura	Definição
Espessura foveal intraretiniana	FIRT	Espessura medida entre a linha do complexo coriocalilar-EPR e a porção mais elevada da imagem, na fóvea
Espessura foveal do complexo coriocalilar-EPR	FCC-EPRT	Espessura do complexo coriocalilar-EPR na fóvea
Espessura foveal total	TFT	FIRT + FCC-EPRT
Espessura extrafoveal intraretiniana	EFIRT	Espessura medida entre a linha do complexo coriocalilar-EPR e a porção mais elevada da imagem, situada em um raio de 1500 µ da fóvea
Espessura extrafoveal do complexo coriocalilar-EPR	EFCC-EPRT	Espessura do complexo coriocalilar-EPR na porção mais espessa da imagem, situada em um raio de 1500 µ da fóvea
Espessura extrafoveal total	TEFT	EFIRT + EFCC-EPRT

Quadro 2. Características tomográficas em pacientes com degeneração macular relacionada à idade

Características	Definição
Espessamento do complexo CC-EPR	Espessamento presente na fóvea e/ou em um raio de 1500 µ do centro foveal
Espessamento intraretiniano	Espessamento presente na fóvea e/ou em um raio de 1500 µ do centro foveal, excluindo-se o complexo CC-EPR
Fluido sub-retiniano	Presença de espaço hiporeflexivo causando levantamento de todo estroma retiniano anterior ao mesmo e tendo como limite posterior a margem anterior do complexo CC-EPR
Fluido intraretiniano	Presença de espaço hiporeflexivo dentro do estroma retiniano, exceto quando caracterizado como fluido sub-retiniano
Fluido sub-EPR	Presença de espaço hiporeflexivo causando levantamento do complexo CC-EPR anterior ao mesmo e tendo como limite posterior os grandes vasos de coróide
Depressão foveal	Configuração foveal com alguma concavidade posterior, independente da espessura intraretiniana ou da espessura do complexo CC-EPR ou da presença de outros achados
Aderência vítreo-macular	Presença de membrana hiper-reflectiva na porção vítrea do tomograma e, em alguma região do corte avaliado, aderida à retina

A média da acuidade visual (logMAR) foi 0,93; 0,93; 0,96; 1,07 e 1,04 nas visitas V0, V3, V6, V9 e V12, respectivamente. Houve um aumento de 11,8% entre a visita inicial (0,93) e a final (1,04), porém essa diferença não foi estatisticamente significativa ($p=0,127$).

O quadro 3 mostra a frequência dos achados tomográficos ao longo de 12 meses, onde se destaca que a depressão foveal estava presente em 36,4% dos casos em V0 e em 78,3% em V12. O fluido sub-retiniano estava presente em 36,4% em V0 e em 8,7% em V12. Os outros parâmetros avaliados permaneceram inalterados.

As figuras 1 e 2 mostram alguns dos achados tomográficos obtidos pela OCT, descritos no quadro 3.

Medidas das espessuras foveais

Espessura intraretiniana foveal (FIRT)

As medidas da FIRT foram 398,5 µ (DP: 182,7 µ), 301 µ (DP: 175,8 µ), 190,1 µ (DP: 117,4 µ), 183,1 µ (DP: 109,9 µ) e 173,7 µ (DP: 120,6 µ) nas visitas V0, V3, V6, V9 e V12, respectivamente. Com base nesses dados pode-se verificar que a espessura

intraretiniana foveal diminuiu consecutivamente entre a V0 e V12. A redução entre V0 e V3 foi de 24,5% ($p=0,999$); entre V0 e V6 a redução foi de 52,3% ($p=0,007$); entre V0 e V9 a redução foi de 54,0% ($p=0,002$); entre V0 e V12 houve uma redução de 56,4% ($p=0,008$).

Espessura do complexo coriocalilar-EPR foveal (FCC-PRT)

A espessura foveal do complexo CC-EPR foi 240,6 µ (DP: 98,8 µ), 264 µ (DP: 95,2 µ), 282,1 µ (DP: 94,4 µ), 264,5 µ (DP: 86,2 µ) e 250,1 µ (DP: 71,3 µ) nas visitas V0, V3, V6, V9 e V12, respectivamente. Assim podemos verificar que aumentou em 9,7% entre V0 e V3; 17,2% entre V0 e V6; 9,9% entre V0 e V9 e 3,9% entre V0 e V12. Essas variações não foram estatisticamente significantes ($p=0,26$).

Espessura foveal total (TFT)

A espessura intra-retiniana foveal total foi 639,2 µ (DP: 195 µ), 565 µ (DP: 194,3 µ), 472,2 µ (DP: 145 µ), 447,6 µ (DP: 137,6 µ) e 423,9 µ (DP: 139,1 µ) nas visitas V0, V3, V6, V9 e V12, respectivamente. Houve uma diminuição consecutiva entre a V0 e V12. A

Quadro 3. Frequência (expressa em porcentagem) dos achados tomográficos, de acordo com a visita					
	V0	V3	V6	V9	V12
Espessamento do complexo CC-EPR	95,4	94,7	100,0	91,8	95,6
Fluido sub-retiniano	36,4	31,6	0	28,6	8,7
Fluido intraretiniano	86,4	73,7	72,7	71,4	78,3
Fluido sub-EPR	3,6	15,8	0	7,1	8,7
Depressão foveal presente	36,4	31,6	37,5	78,7	78,3
Aderência vítreo-macular	4,5	0	9,1	7,1	17,4

V0= visita inicial; V3= visita de 3 meses; V6= visita de 6 meses; V9= visita de 9 meses; V12= visita de 12 meses; CC-EPR= coriocalilar-epitélio pigmentado retiniano

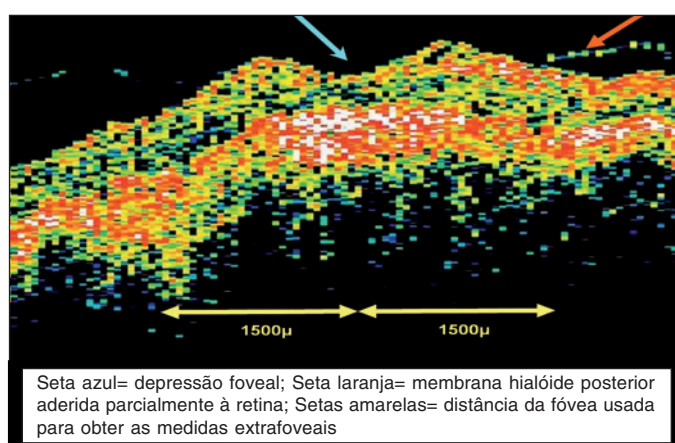


Figura 1 - Corte tomográfico da mácula indicando alguns dos achados tomográficos

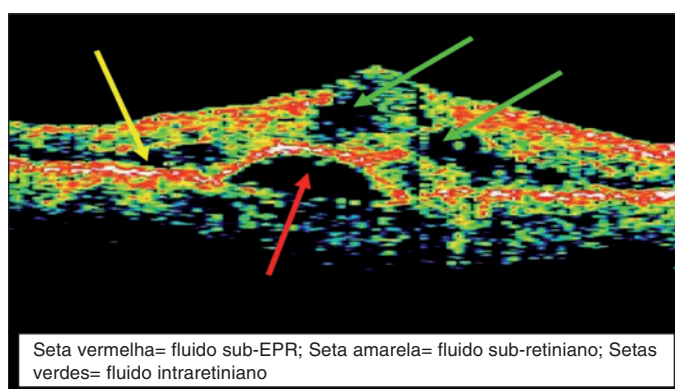


Figura 2 - Corte tomográfico da região macular indicando alguns dos achados tomográficos

redução entre V0 e V3 foi de 11,6% ($p=0,999$); entre V0 e V6 a redução foi de 26,1% ($p=0,63$); entre V0 e V9 a redução foi de 30,0% ($p=0,001$); entre V0 e V12 houve uma redução de 32,3% ($p=0,003$).

A tabela 1 sumariza os valores, mencionados anteriormente, para a média da FIRT, FCC-EPRT e TFT ao longo do estudo.

Medidas das espessuras extrafoveais

Espessura intraretiniana extrafoveal (EFIRT)

A tabela 1 sintetiza os valores encontrados para a média das espessuras extrafoveais total ao longo do estudo.

A análise dessa tabela mostrou que a espessura intraretiniana extrafoveal diminuiu em 6,2% entre V0 e V3; 12,2% entre V0 e V6; 6,9% entre V0 e V9 e 17,3% entre V0 e V12. ($p=0,128$).

Espessura do complexo coriocalilar-EPR extrafoveal (EFCC-EPRT)

De acordo com os dados mostrados, verifica-se que a espessura extrafoveal do complexo CC-EPR diminuiu em 1,9% entre V0 e V3; aumentou 4,6% entre V0 e V6; aumentou 1,9% entre V0 e V9 e diminuiu 0,6% entre V0 e V12, ($p=0,873$).

Espessura extrafoveal total (TEFT)

A análise dos dados mostrados mostra que a espessura extrafoveal total diminuiu em 4,4% entre V0 e V3; 5,0% entre V0 e V6; 3,1% entre V0 e V9 e 10,1% entre V0 e V12, ($p=0,32$).

DISCUSSÃO

A indicação do tratamento com PDT, após o exame oftalmológico se baseia principalmente na angiofluoresceinografia⁽⁴⁾.

A tomografia de coerência óptica usa o princípio da interferometria de baixa coerência para obtenção da imagem⁽⁵⁻⁶⁾. Em 1991, Huang et al.⁽⁷⁾ demonstraram pela primeira vez o uso da OCT em retina humana.

Os estudos de Baumann et al.⁽⁸⁾ e Massin et al.⁽⁹⁾ mostraram que existe boa reprodutibilidade das medidas obtidas pela OCT 1 em pacientes normais e com espessamento macular. Pierre-Kahn et al.⁽¹⁰⁾ demonstraram haver boa concordância entre as medidas de espessura da retina entre as versões 1 e 3 da OCT. Esses relatos, mostrando boa correlação das medidas de espessura entre as versões 1 e 3 da OCT, sinalizam que as medidas aqui apresentadas são reprodutíveis na versão 3 da OCT.

Em 2005, Eter e Spaide⁽¹¹⁾ avaliaram a correlação entre a AF e a OCT em pacientes com DMRI, mostrando que 57,9% dos olhos mostravam cistos à OCT, sem os apresentarem à AF.

Em 2005, Krebs et al.⁽¹²⁾ mostraram que pacientes que tiveram como critério de re-tratamento a AF e a OCT realizaram menor número de TFD que pacientes que tiveram a AF como critério.

Em 2006, van Velthoven et al.⁽¹³⁾ concluíram que a concordância entre AF e OCT foi fraca para demonstrar a presença de fluido em pacientes com DMRI.

Tabela 1 - Média e desvio-padrão das espessuras foveais e extrafoveais mensuradas, em micra, ao longo do estudo

	V0	V3	V6	V9	V12
FIRT	398,5 (182,7)	301,0 (175,8)	190,1 (117,4)	183,1 (109,9)	173,7 (120,6)
FCC-EPRT	240,6 (98,8)	264,0 (95,2)	282,1 (94,4)	264,5 (86,2)	250,1 (71,3)
TFT	639,1 (195,0)	565,0 (194,3)	472,2 (145,0)	447,6 (137,6)	423,8 (139,1)
EFIRT	316,0 (104,0)	296,4 (83,0)	277,3 (111,7)	294,1 (79,5)	261,3 (59,8)
EFCC-EPRT	240,0 (59,8)	235,3 (69,9)	251,0 (46,0)	244,6 (59,1)	238,4 (54,8)
TEFT	556,0 (105,4)	531,7 (138,4)	528,3 (124,8)	538,7 (117,3)	499,7 (74,4)

FIRT= espessura intraretiniana foveal; FCC-EPRT= espessura do complexo coriocalilar-EPR foveal; TFT= espessura foveal total; EFIRT= espessura intraretiniana extrafoveal; EFCC-EPRT= espessura do complexo coriocalilar-EPR extrafoveal; TEFT= espessura extrafoveal total; V0= visita inicial; V3= visita de 3 meses; V6 = visita de 6 meses; V9= visita de 9 meses; V12= visita de 12 meses

Tabela 2 - Média das espessuras extrafoveais mensuradas, em micra, ao longo do estudo

	V0	V3	V6	V9	V12
EFIRT	316,0	296,4	277,3	294,1	261,3
EFCC-EPRT	240,0	235,3	251,0	244,6	238,4
TEFT	556,0	531,7	528,3	538,7	499,7

EFIRT= espessura intraretiniana extrafoveal; EFCC-EPRT= espessura do complexo coriocalilar-EPR extrafoveal; TEFT= espessura extrafoveal total; V0= visita inicial; V3= visita de 3 meses; V6= visita de 6 meses; V9= visita de 9 meses; V12= visita de 12 meses

Giovannini et al.⁽¹⁴⁾, em 1999, identificaram três padrões da OCT em pacientes com DMRI: 1º) área localizada de hiper-refletividade acima do EPR, correspondente na AF à MNSR com tamanho menor que um disco de diâmetro; 2º) espessamento focal com áreas fragmentadas e desorganizadas do complexo coriocalilar-EPR; 3º) hiper-refletividade irregular e localizada acima e abaixo do complexo coriocalilar-EPR. Sahni et al.⁽¹⁵⁾ identificaram seis padrões da OCT em pacientes com DMRI submetidos à TFD: 1º) espessura foveal neuroretiniana (excetuando o complexo coriocalilar-EPR e, quando presente, fluido sub-retiniano foveal); 2º) espessura foveal bi-laminar (espessura foveal total incluindo fluido subfoveal e excluindo o complexo coriocalilar-EPR); 3º) espessura da banda de alta refletividade externa (espessura do complexo coriocalilar-EPR); 4º) aderência vítreo-macular; 5º) descolamento vítreo macular e 6º) fluido sub-retiniano.

No estudo aqui apresentado, os achados da OCT identificados foram: 1º) espessamento das camadas intraretinianas na fóvea; 2º) espessamento do complexo coriocalilar-EPR (CC-EPR) na fóvea; 3º) espessamento das camadas intraretinianas na região extrafoveal, compreendida em um raio de 1500 µ ao redor da fóvea; 4º) espessamento do complexo coriocalilar-EPR na área extrafoveal, compreendida em um raio de 1500 µ ao redor da fóvea; 5º) presença de fluido sub-complexo CC-EPR; 6º) presença de fluido sub-retiniano; 7º) presença de fluido intraretiniano e 8º) presença da membrana hialóide posterior aderida à retina em algum corte analisado; 9º) variação da depressão foveal.

Apesar dos resultados de Giovannini et al.⁽¹⁴⁾ e de Sahni et al.⁽¹⁵⁾ coincidirem em parte, ambos não descreveram a presença fluido sub EPR como padrão da OCT, o que foi encontrado no estudo aqui apresentado.

No presente estudo, os achados tomográficos da OCT foram determinados ao longo de 12 meses, assim como as respectivas frequências. Em nenhum outro estudo essa avaliação foi realizada, pois os achados são enumerados. Assim, pode-se melhor apreciar que a depressão foveal está presente em 36,4% dos pacientes na visita inicial, porém com a instituição do tratamento ao longo de 12 meses, passa a 78,3% na visita final de 12 meses.

No presente estudo, a TFT diminuiu à custa da diminuição da FIRT, uma vez que a FCC-EPRT permaneceu inalterada. Pode-se inferir que o tratamento consegue diminuir a espessura intraretiniana foveal e restabelecer a depressão foveal.

Em 2003, Montero et al.⁽¹⁶⁾ estudaram as alterações da OCT em pacientes com DMRI submetidos à TFD, com seguimento de 12 semanas. Encontraram redução da espessura foveal intraretiniana por diminuição do fluido intraretiniano. O presente estudo é concordante nesses achados e ratifica que essas alterações persistem até o 12º mês.

Em 2005, Sahni et al.⁽¹⁵⁾ avaliaram o efeito da TFD na morfologia foveal por meio da OCT pacientes com DMRI. Concluíram que a detecção de edema macular com a OCT é superior à AF e à biomicroscopia de fundo e que não houve associação entre a acuidade visual e o espessamento das camadas intraretinianas ou com a presença (ou ausência) de fluido intraretiniano e nem com a variação das espessuras extrafoveais. No estudo aqui apresentado, a AV ficou estável entre a visita inicial (V0) e a visita de 12 meses (p=0,127). Por esse fato, a AV não foi correlacionada com a variação da espessura do complexo coriocalilar-EPR (FCC-EPRT) ou com a variação da espessura das camadas intraretinianas foveal (FIRT). No entanto, a diminuição da espessura da camada intraretiniana foveal apresentou variação estatisticamente significativa, porém o mesmo não ocorreu com a espessura foveal do complexo coriocalilar-EPR ou com as espessuras extrafoveais. As explicações para essas diferenças incluem o tamanho da amostra, diferença de tempo entre a instalação dos sintomas e o primeiro tratamento com a TFD. No entanto, esses parâmetros não foram avaliados no presente estudo e nem no trabalho de Sahni et al.⁽¹⁵⁾. Esse último incluiu olhos que já haviam recebido TFD previamente ao estudo (2,6 tratamentos, em média) na maioria dos pacientes, o que não ocorreu no presente trabalho, em que todos não receberam nenhum tipo de tratamento anteriormente.

Em 2005, Eter e Spaide⁽¹¹⁾ não acharam correlação entre a AV e a espessura intraretiniana foveal, embora verificassem que pacientes com vazamento à AF apresentavam maior espessura intraretiniana foveal. No presente estudo, a AV não variou ao longo do seguimento, de maneira estatisticamente significativa, porém a espessura intraretiniana foveal diminuiu significativamente ($p=0,008$), o que demonstra ausência de correlação entre essas variáveis.

Nesse estudo, a estabilidade do fluido intraretiniano ao longo de 12 meses se deve à metodologia usada, pois foi considerado como positivo a presença de fluido em qualquer parte do tomograma e não somente na área foveal. A aderência vítreo-foveal, embora não seja implicada na fisiopatologia da DMRI, variou durante o estudo, provavelmente por um descolamento da membrana hialóide posterior ao longo do tratamento e, por consequência, detecção pela OCT.

Em conclusão esse estudo demonstra uma análise anatômica dinâmica da morfologia macular ao longo do tratamento com TFD, salientando-se a diminuição da espessura intraretiniana e o restabelecimento da depressão foveal.

ABSTRACT

Purpose: To identify the optical coherence tomography (OCT) findings in patients with age-related macular degeneration (ARMD) treated with photodynamic therapy (PDT). **Study Design:** Open, non-randomized, interventional case series. **Methods:** ARMD patients were submitted to a complete ophthalmological examination, fluorescein angiography, and OCT at baseline (V0), 3, 6, 9 and 12 months (V3, V6, V9 and V12, respectively). PDT was carried out according to the TAP study. Visual acuity (VA) was measured using the logMAR ETDRS chart. The following foveal measurements were performed: foveal intraretinal thickness (FIRT), foveal choriocapillaris - RPE complex thickness (FCC-RPET) and total foveal thickness (TFT). The extrafoveal thicknesses measured were: extrafoveal intraretinal thickness (EFIRT), extrafoveal choriocapillaris - RPE complex thickness (EFCC-RPET) and total extrafoveal thickness (TEFT). Statistical analysis was performed using the block variance analysis test. **Results:** Twenty-three eyes of 23 patients were enrolled. This study identified nine OCT patterns: 1) thickening of the foveal intraretinal layers; 2) thickening of the extrafoveal intraretinal layers; 3) thickening of the foveal choriocapillaris - RPE complex; 4) thickening of the extrafoveal choriocapillaris - RPE complex; 5) intraretinal fluid; 6) subretinal fluid; 7) subretinal pigment epithelium (RPE) fluid; 8) vitreo-retinal adhesion; 9) foveal depression. At baseline, FIRT and TFT were 398.5μ and 639.2μ , respectively. At V12 they were 173.7μ e 423.9μ , respectively, and this change was statistical significant ($p=0.008$ e $p=0.003$, respectively). The variation of the other foveal and extrafoveal measurements were not statistically significant. Foveal depression was present at baseline in 36.4% of the eyes, whereas

at V12 it was present in 78.3%. Subretinal fluid was present in 36.4% of eyes at V0 and in 8.7% at V12. VA at baseline was 0.93 and it V12 was 1.04 ($p=0,127$). **Conclusions:** Visual acuity was stable throughout the study. Foveal depression was reestablished in 78.3% at V12. FIRT and TFT decreased at a statistical significant level, from V0 to V12.

Keywords: Macular degeneration; Age effect; Tomography, optical coherence; Photochemotherapy; Photosensitizing agents

REFERÊNCIAS

1. Maguire MG. Natural history. In: Berger JW, Fine SL, Maguire MG, editors. Age-related macular degeneration. St. Louis: Mosby; 1999. p.17-30.
2. Bird AC, Bressler NM, Bressler SB, Chisholm IH, Coscas G, Davis MD, et al. An international classification and grading system for age-related maculopathy and age-related macular degeneration. The International ARM Epidemiological Study Group. *Surv Ophthalmol.* 1995;39(5):367-74.
3. Friedman DS, Katz J, Bressler NM, Rahmani B, Tielsch JM. Racial differences in the prevalence of age-related macular degeneration: the Baltimore Eye Survey. *Ophthalmology.* 1999;106(6):1049-55.
4. Photodynamic therapy of subfoveal choroidal neovascularization in age-related macular degeneration with verteporfin: one-year results of 2 randomized clinical trials-TAP report. Treatment of age-related macular degeneration with photodynamic therapy (TAP) Study Group. *Arch Ophthalmol.* 1999;117(10):1329-45. Erratum in: *Arch Ophthalmol.* 2000;118(4):488.
5. Fujimoto JG, Hee MR, Huang D, Schuman JS, Puliafito CA, Swanson EA. Principles of optical coherence tomography. In: Schuman JS, Puliafito CA, Fujimoto JG, editors. Optical coherence tomography of ocular diseases. 2nd ed. Thorofare, NJ: Slack Incorporated; 2004. p.3-19.
6. Malerbi FK, Andrade RE, Farah ME. OCT no diagnóstico por imagem. In: Farah ME, editor. Tomografia de coerência óptica - OCT: texto e atlas. Rio de Janeiro: Cultura Médica; 2006. p.1-8.
7. Huang D, Swanson EA, Lin CP, Schuman JS, Stinson WG, Chang W, et al. Optical coherence tomography. *Science.* 1991;254(5035):1178-81.
8. Baumann M, Gentile RC, Liebmann JM, Ritch R. Reproducibility of retinal thickness measurements in normal eyes using optical coherence tomography. *Ophthalmic Surg Lasers.* 1998;29(4):280-5.
9. Massin P, Vicaute E, Haouchine B, Erginay A, Paques M, Gaudric A. Reproducibility of retinal mapping using optical coherence tomography. *Arch Ophthalmol.* 2001;119(8):1135-42.
10. Pierre-Kahn V, Tadayoni R, Haouchine B, Massin P, Gaudric A. Comparison of optical coherence tomography models OCT1 and Stratus OCT for macular retinal thickness measurement. *Br J Ophthalmol.* 2005;89(12):1581-5.
11. Eter N, Spaide RF. Comparison of fluorescein angiography and optical coherence tomography for patients with choroidal neovascularization after photodynamic therapy. *Retina.* 2005;25(6):691-6.
12. Krebs I, Binder S, Stolba U, Schmid K, Glittenberg C, Brannath W, Goll A. Optical coherence tomography guided retreatment of photodynamic therapy. *Br J Ophthalmol.* 2005;89(9):1184-7.
13. van Velthoven ME, de Smet MD, Schlingemann RO, Magnani M, Verbraak FD. Added value of OCT in evaluating the presence of leakage in patients with age-related macular degeneration treated with PDT. *Graefes Arch Clin Exp Ophthalmol.* 2006;244(9):1119-23.
14. Giovannini A, Amato GP, Mariotti C, Scassellati-Sforzolini B. OCT imaging of choroidal neovascularisation and its role in the determination of patients' eligibility for surgery. *Br J Ophthalmol.* 1999;83(4):438-42.
15. Sahni J, Stanga P, Wong D, Harding S. Optical coherence tomography in photodynamic therapy for subfoveal choroidal neovascularisation secondary to age related macular degeneration: a cross sectional study. *Br J Ophthalmol.* 2005;89(3):316-20. Comment in: *Br J Ophthalmol.* 2005;89(7):928-9. *Br J Ophthalmol.* 2005;89(7):929; author reply 929.
16. Montero JA, Ruiz-Moreno JM, Tavolato M. Follow-up of age-related macular degeneration patients treated by photodynamic therapy with optical coherence tomography 3. *Graefes Arch Clin Exp Ophthalmol.* 2003;241(10):797-802.