

# Uso do implante esférico Medpor®: análise de 61 cirurgias orbitárias

## *Use of Medpor® spherical implant: analysis of 61 orbital surgeries*

Eurípedes da Mota Moura<sup>1</sup>  
Gisele Scholte de Souza Vieira<sup>2</sup>

### RESUMO

**Objetivo:** Analisar o uso do implante biointegrável Medpor® em cirurgias de evisceração, enucleação ou implantação secundária em cavidades anoftálmicas. **Métodos:** Em 61 cirurgias foi utilizado o implante orbitário Medpor®. Em 18 casos de evisceração, não houve necessidade do revestimento do implante. Em 12 cirurgias de enucleação e implantação secundária o material utilizado para revestir o implante foi duramater homóloga. Nas demais 31 cirurgias, o revestimento foi de material autólogo (esclera, derme, músculo orbicular ou cartilagem auricular), utilizando-se a técnica de “solidéu”, recobrando apenas a superfície anterior do Medpor®. **Resultados:** Os pacientes foram operados no período de janeiro/1998 a dezembro/2004, com tempo de seguimento médio de 30 meses. Em todos os casos houve aceitação do implante, permitindo boa adaptação da prótese. Em dois pacientes ocorreu exposição tardia do implante: o primeiro caso foi corrigido pelo reposicionamento do implante na cavidade, e no segundo caso a exposição foi coberta com um retalho de tarso. **Conclusões:** Na nossa experiência o implante Medpor® apresenta boa aceitação com taxa de exposição pequena do mesmo (apenas 2 casos), nenhum caso de infecção ou migração, e boa adaptação da prótese em todos os pacientes. O uso de tecido autólogo para revestir a superfície anterior do implante elimina o risco inerente ao uso de tecidos homólogos.

**Descritores:** Enucleação ocular; Evisceração do olho; Implantes orbitários; Polietileno; Anoftalmia

### INTRODUÇÃO

Na ausência de um implante, a cavidade orbitária sofre transformações importantes como diminuição dos fórnices conjuntivais e reposicionamento da gordura orbitária, resultando freqüentemente em enftalmia, arqueamento da pálpebra inferior e blefaroptose<sup>(1)</sup>.

O implante orbitário ideal seria aquele que fosse biocompatível, tivesse baixos índices de exposição, extrusão, infecção ou migração, permitindo uma reposição adequada do volume orbitário e proporcionando uma boa motilidade da prótese<sup>(2)</sup>.

Até 1941, o implante utilizado após cirurgias de enucleação e evisceração era a esfera de vidro descrita por Muller em 1895<sup>(\*)</sup>. Desde então, muito se tem pesquisado em relação a diferentes materiais que possam levar à melhor motilidade da prótese e sejam bem tolerados<sup>(2)</sup>.

(\*) Muller (1895) apud<sup>(2)</sup>.

Trabalho realizado na Clínica de Olhos Dr. Eurípedes da Mota Moura - São Paulo (SP) - Brasil.

<sup>1</sup> Professor Doutor, Hospital das Clínicas da Faculdade de Medicina da Universidade de São Paulo - USP - São Paulo (SP) - Brasil.

<sup>2</sup> Médica Assistente, Hospital do Servidor Público de São Paulo - HSPE - São Paulo (SP) - Brasil.

**Endereço para correspondência:** Gisele Scholte de Souza Vieira. Av. Nova Independência, 722 - São Paulo (SP) CEP 04570-001  
E-mail: gisele.scholte@terra.com.br

Recebido para publicação em 16.08.2005

Última versão recebida em 29.06.2006

Aprovação em 02.07.2006

Em 1941, Ruedemann foi quem primeiro introduziu o conceito de implante integrável, utilizando uma prótese conectada aos tecidos orbitários. Problemas como infecção, migração e impossibilidade de remoção da prótese ocorreram com muita frequência<sup>(3)</sup>.

Cutler utilizou um tipo de implante parcialmente integrável com melhor resultado cosmético e melhor motilidade da prótese, porém os casos de infecção e extrusão continuavam sendo um problema<sup>(4)</sup>.

A esfera de Muller continuou sendo a mais aceita como implante orbitário, apesar de suas limitações, até 1989, quando Perry introduziu o implante orbitário biointegrável utilizando a hidroxiapatita coralina, que já vinha sendo empregada em cirurgias ortopédicas e maxilo-faciais como enxerto ósseo. O material da hidroxiapatita é derivado do coral e sua estrutura é composta por numerosos poros. O crescimento fibrovascular para o interior do implante ocorre através destes poros, levando a uma maior integração do implante com os tecidos orbitários resultando em uma redução da taxa de extrusão a longo prazo<sup>(5)</sup>.

Hornblat verificou em 1995 que o tipo de implante preferido na época pela maioria dos cirurgiões americanos era a hidroxiapatita, que aparecia como de primeira escolha em 56% dos casos, sendo revestida por esclera homóloga em 59% dos casos. Seu baixo índice de extrusão (1,7%), foi relatado nesse trabalho. A possibilidade da colocação de um pino no implante foi vista na época como uma vantagem a mais para permitir uma maior motilidade da prótese<sup>(2)</sup>.

Alguns autores estudaram 25 pacientes nos quais foi colocado um implante sintético integrado fabricado no Brasil (EINCO Ltda - MG). Os autores compararam este implante com a hidroxiapatita coralina (natural), não constatando diferenças em relação à integração do implante aos tecidos orbitários e à melhora da motilidade da prótese através do sistema de pino<sup>(6)</sup>.

O Medpor® (implante sintético de polietileno poroso) foi introduzido como implante orbitário em 1991, é biointegrável como a hidroxiapatita, possibilitando o crescimento de vasos para o seu interior<sup>(7)</sup>.

## MÉTODOS

No presente trabalho foi feito um estudo prospectivo de 60 pacientes (ou 61 olhos) operados no período de janeiro/1998 a dezembro/2004, nos quais foi colocado o implante Medpor® em cirurgias de evisceração, enucleação ou como implante secundário em cavidades anoftálmicas.

O Medpor®, fabricado pela Porex Technologies Corporation (GA-USA), é um implante orbitário sintético biointegrável esférico feito com polietileno de alta densidade, composto por poros com diâmetro variando entre 100 e 500 µm (média de 200 µm).

Em um total de 61 olhos, 18 foram submetidos à evisceração (Grupo 1) tendo sido colocado um implante com 18 mm de diâmetro em 15 casos, 17,5 mm em 2 casos e 19,5 mm em 1 caso; 12 pacientes (Grupo 2) foram submetidos à enucleação, com implantes de diâmetros de 16 mm (1 caso), 17 mm (2 casos) e 18 mm

(9 casos); e em 30 pacientes (Grupo 3), foram colocados implantes tardios com diâmetros variando entre 16 e 20 mm. Em um paciente do Grupo 3 foi feita a cirurgia nos dois olhos (cavidade anoftálmica bilateral).

No Grupo 1, a córnea foi preservada sempre que possível na técnica cirúrgica utilizada para evisceração. Foram feitas aberturas de forma quadrangular ou triangular nos quatro quadrantes da cavidade escleral como incisões de relaxamento e para permitir o crescimento vascular para o interior da esfera de Medpor.

Nos pacientes do Grupo 2 (12 olhos submetidos à enucleação), o revestimento utilizado foi duramater homóloga em 3 casos, esclera autóloga em 7 casos, derme abdominal em 1 caso e, em 1 paciente, foi colocada cartilagem auricular autóloga sobre o implante.

No Grupo 3, em que o Medpor foi utilizado como implante tardio ou secundário (31 olhos), 7 casos eram de cavidades enucleadas sem implante, 5 pacientes submetem-se à cirurgias de evisceração sem a colocação de implante, e em 19 pacientes o implante secundário foi colocado após extrusão ou exposição do implante anterior.

Neste sub-grupo de 19 pacientes mencionados acima, em 12 o implante anterior utilizado foi a esfera de polimetil metacrilato (PMMA). Os demais tipos de implantes foram: implante de biocerâmica (1 caso), implante Medpor (1 caso), implante de Allen (1 caso), implante de hidroxiapatita (1 caso), implante de polipore (2 casos) e malha de teflon que havia sido colocada em uma cavidade eviscerada, no lugar do implante (1 caso). Em relação ao revestimento do implante nos casos secundários, foram utilizados diferentes materiais sendo eles: duramater homóloga (9 casos), derme da região abdominal (6 casos), músculo orbicular (2 casos), esclera autóloga (13 casos) e cartilagem auricular (1 caso bilateral).

Nos pacientes dos Grupos 2 e 3 em que o revestimento usado foi tecido autólogo (derme, músculo orbicular, esclera e cartilagem auricular), apenas a parte anterior do implante foi revestida. Chamamos este procedimento para revestir o implante de técnica de "solidéu". O tecido autólogo é colocado de modo que ele fique aderido à superfície porosa do implante, acompanhando a sua curvatura, e cobrindo entre 1/3 a 2/3 do mesmo.

Na cirurgia para a colocação do implante secundário, após a abertura horizontal da conjuntiva, removeu-se o implante prévio ou o coto escleral quando presentes. O implante de Medpor foi revestido com o material desejado e introduzido na cavidade. A refixação dos músculos retos no implante foi feita quando os mesmos eram identificados. Os fechamentos da cápsula de Tenon e da conjuntiva foram feitos com suturas separadas utilizando-se um fio Vicryl 6.0. Nos casos em que foi possível a obtenção de esclera autóloga para o revestimento do implante, como por exemplo na presença de um olho atrófico, foi feita a enucleação e após a retirada do conteúdo intraocular, a esclera foi limpa e moldada para ser utilizada como revestimento da superfície anterior do implante (técnica de "solidéu"). Mesmo nos casos de olhos eviscerados sem a colocação de implante (5 casos do Grupo 3), o coto escleral foi

igualmente removido e moldado para ser colocado sobre a superfície anterior do implante. Nos casos em que não havia esclera autóloga disponível utilizou-se derme abdominal, músculo orbicular e, nas cirurgias mais recentes, cartilagem auricular para o revestimento anterior do implante. Em vários casos foi feita a sutura das bordas do tecido de revestimento ao redor do implante com fio Vicryl 6.0, sem a coaptação total das mesmas (Figuras 1 e 2). Nos demais casos o material ficou apenas em contacto com a superfície anterior do implante e protegido pela cápsula de Tenon e conjuntiva.

Medpor não é fabricado em todos os diâmetros, inclusive o de 17 mm, estando disponível nos diâmetros de 14 mm a

23 mm porém com intervalos de 1 ou 2 mm entre um tamanho e o seguinte. Em 5 pacientes foi necessário diminuir o tamanho do implante de 18 mm para que ficasse mais adequado à cavidade. Este procedimento foi feito através de pequenos cortes com uma lâmina 11 na superfície do implante mantendo-se a sua forma esférica, até se atingir o diâmetro de 17 mm, medido através do paquímetro (17,5 mm em 2 casos). Em um olho eviscerado o implante foi reduzido de 20 mm para 19,5 mm. Em 3 casos (1 paciente do Grupo 1 e 2 pacientes do Grupo 3) foi colocado um enxerto de pele sobre a cápsula de Tenon na área central da cavidade devido à retração dos fórnices conjuntivais vista no pré-operatório.

Ao término de todos os procedimentos foi colocada uma lente conformadora temporária no pós-operatório imediato e uma prótese definitiva 4 semanas após a cirurgia.

### RESULTADOS

A média do tempo de observação pós-operatória foi de 30 meses. Todos os pacientes obtiveram boas condições para a adaptação de uma prótese e satisfação com o resultado estético final. As próteses adaptadas foram leves o que facilitou o seu manuseio e conforto por parte dos pacientes.

Em 2 pacientes ocorreu exposição tardia do Medpor, cerca de 2 anos após a implantação. Em 1 dos casos foi feito o re-

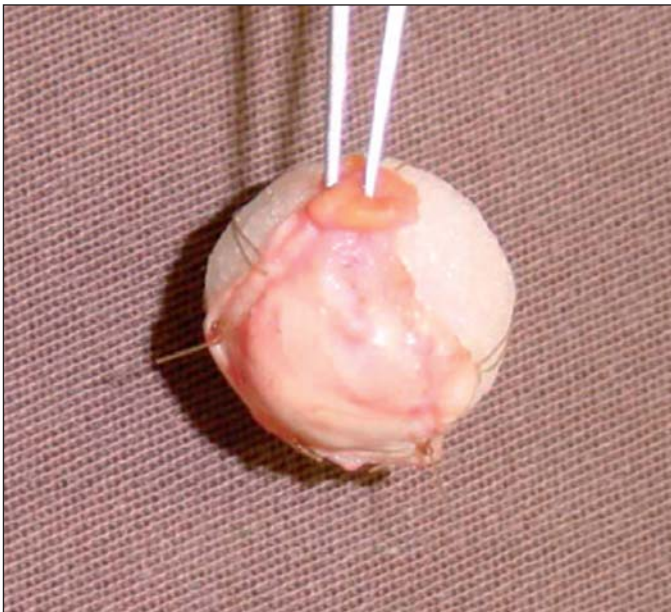

Figura 1 - Revestimento do implante com esclera autóloga

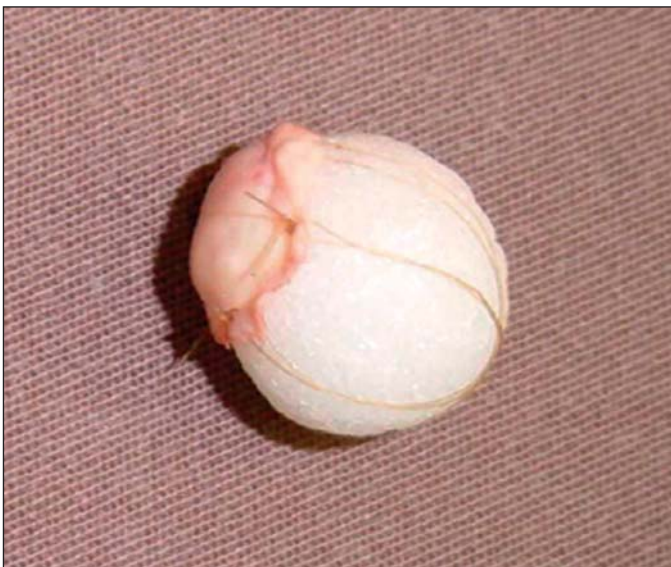

Figura 2 - Sutura das bordas da esclera autóloga ao redor do implante

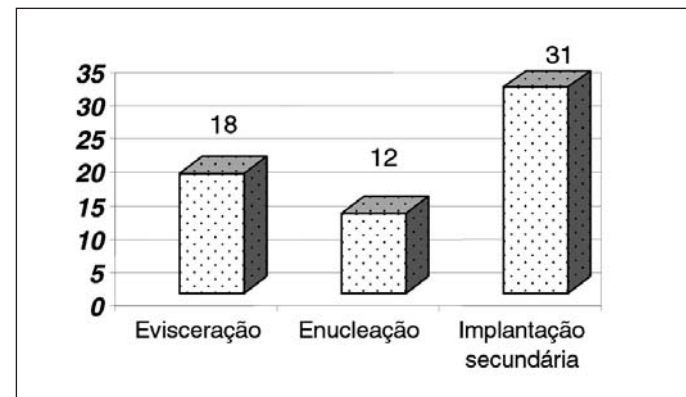


Gráfico 1 - Procedimentos cirúrgicos realizados

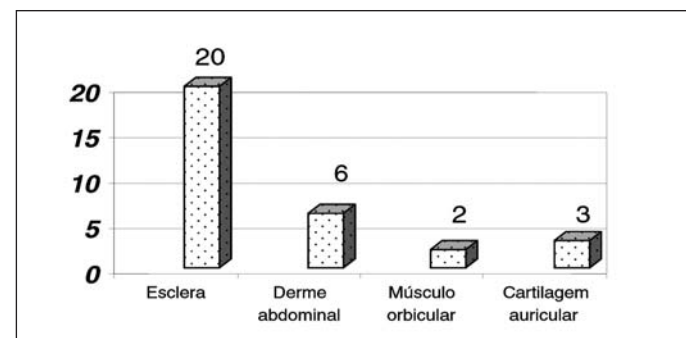


Gráfico 2 - Tecidos autólogos utilizados

posicionamento do mesmo, com sua parte posterior bem revestida sendo colocada anteriormente e o fechamento direto da cápsula de Tenon e da conjuntiva, por se tratar de uma exposição pequena. No outro caso, a área de exposição do implante foi coberta por um retalho de tarso a partir da pálpebra superior na forma de uma raquete, mantendo-se o pedículo por 4 semanas<sup>(8)</sup>.

Uma outra complicação observada neste estudo foi o aparecimento de hidrocistomas sobre o implante em 4 pacientes. Foi feita a exeresse cirúrgica dos cistos, sem complicações.

Em nenhum caso da presente casuística constatou-se infecção, tanto no pós-operatório imediato quanto no tardio.

Com exceção dos 2 casos de exposição citados acima, observou-se integridade da conjuntiva no pós-operatório tardio de todos os pacientes, sem área de afinamento e com a presença de uma camada fibrovascular subconjuntival espessa e resistente. O enxerto de pele utilizado em 3 casos mostrou uma boa integração, restaurando os fórnices conjuntivais.

## DISCUSSÃO

Um autor ressalta a importância da reposição do volume orbitário através da colocação de um implante em casos de olhos eviscerados, enucleados e cavidades anoftálmicas<sup>(9)</sup>.

O implante ideal deve ser aquele que apresenta taxas mínimas de exposição, extrusão ou migração, biocompatibilidade, baixo peso, boa motilidade da prótese e baixo custo<sup>(2)</sup>.

Os dois principais aspectos a respeito do uso do Medpor® como implante intra-orbitário são: 1) a possibilidade do implante ser revestido apenas em sua superfície anterior nos casos de enucleação ou implantação secundária, facilitando o

uso de material autólogo como coto escleral, derme abdominal, músculo orbicular ou cartilagem auricular; 2) a presença de poros no implante permitindo o crescimento fibrovascular a partir de tecidos orbitários para o seu interior.

Em 61 olhos houve apenas 2 casos de exposição do implante, que ocorreram aproximadamente 2 anos após a cirurgia de implantação (o revestimento utilizado foi duramater humana nos 2 casos). O baixo índice de exposição parece ser pelo fato do revestimento do implante ter sido feito como rotina nos pacientes deste estudo, aumentando a camada de proteção para diminuir o atrito entre a prótese e a superfície rugosa do implante de Medpor. Este atrito provoca erosões na conjuntiva e exposição do implante.

Informações recentes sobre o uso de revestimento ou não por cirurgiões americanos reportam que 40 a 50% dos implantes são revestidos (informações obtidas com Porex Technologies Corporation).

Em um estudo com 136 cirurgias foram comparados implantes Medpor revestidos e não-revestidos constatando não haver diferença significativa quanto à taxa de exposição entre os dois grupos<sup>(10)</sup>.

Para aqueles cirurgiões que acreditam que a superfície áspera do Medpor pode facilitar a sua exposição mas preferem não fazer o seu revestimento, a Porex lançou recentemente um novo modelo de implante Medpor (S.S.T.)®, que apresenta uma superfície anterior mais lisa.

Em um dos primeiros trabalhos publicados sobre o implante Medpor, os autores relataram o seu uso em 21 pacientes. A colocação do implante foi feita sem revestimento e em casos de enucleação ou implante tardio, os músculos extra-oculares foram diretamente fixados à superfície porosa do implante. A controvérsia existe se o implante de Medpor deve ser revestido ou não, porém os autores citaram como desvantagem da hidroxiapatita em relação ao Medpor, a necessidade da primeira ser revestida por tecidos como esclera homóloga, fascia lata ou duramater<sup>(7)</sup>.

Em alguns dos primeiros casos da presente casuística (12 pacientes), o implante foi revestido com duramater humana conservada. A partir do início de 2002, utilizou-se apenas tecido autólogo. Este tecido pode ser esclera remanescente, derme abdominal, músculo orbicular ou cartilagem auricular, procurando-se revestir a porção anterior do Medpor (técnica de "solidéu"). A esclera autóloga foi utilizada em 20 pacientes com bons resultados em relação à integração do implante, com ausência de reação inflamatória. Em 9 casos de implantação secundária (Grupo 3) e em 2 casos de enucleação (Grupo 2) em que não se encontrou qualquer porção de esclera, optou-se por revestir a frente do Medpor com outro tipo de tecido autólogo: derme abdominal, músculo orbicular e, mais recentemente, cartilagem auricular. O uso do músculo orbicular é possível quando, à cirurgia de implante tardio se associa uma blefaroplastia superior em pacientes acima de 40 anos de idade, ou quando a blefaroplastia superior é feita para a obtenção de enxerto de pele em cavidades anoftálmicas com algum grau de retração. Foi utilizado músculo orbicular em 2 pacientes

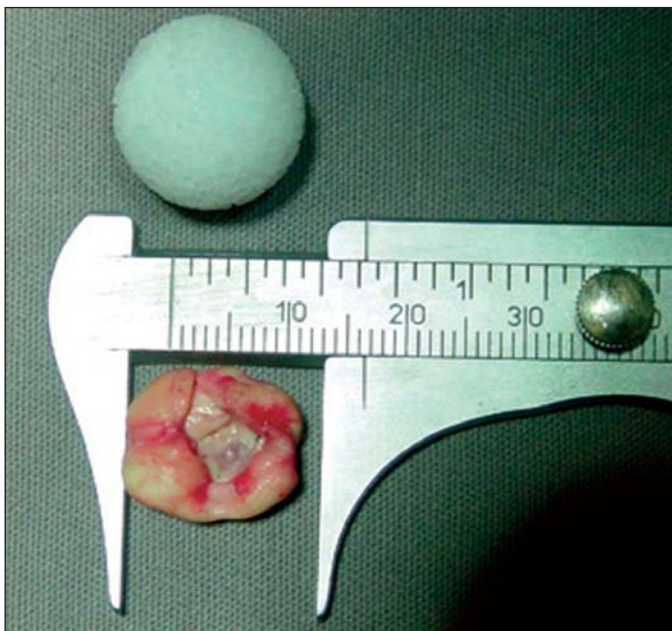


Figura 3 - Esclera autóloga preparada para revestir o implante

como revestimento do Medpor, não sendo observado nenhum tipo de complicação no pós-operatório.

A cartilagem auricular autóloga foi o tecido de escolha nos casos mais recentes quando não era possível o uso da esclera autóloga. Obtém-se a cartilagem a partir da concha auricular, preservando-se a pele desta região (Figura 4). A vantagem da cartilagem auricular em relação aos demais tecidos autólogos é o fato de ser uma estrutura mais espessa e portanto oferecer uma barreira maior entre a superfície áspera do Medpor e a conjuntiva. Uma desvantagem a se considerar é a pouca malea-

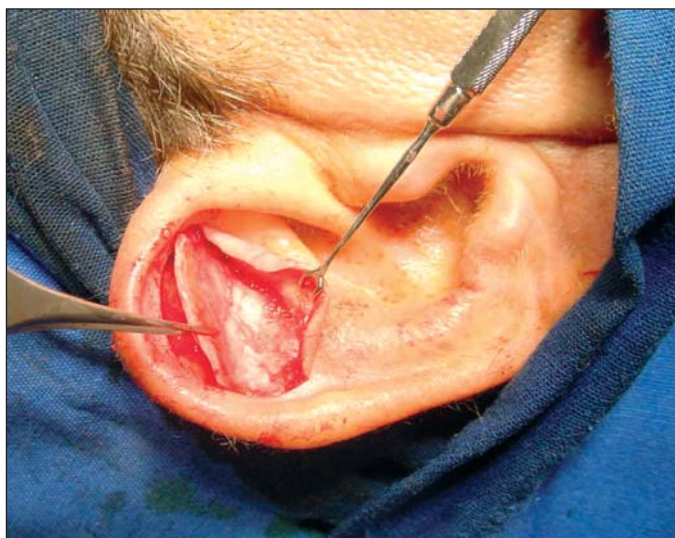

Figura 4 - Técnica cirúrgica para a obtenção de cartilagem auricular

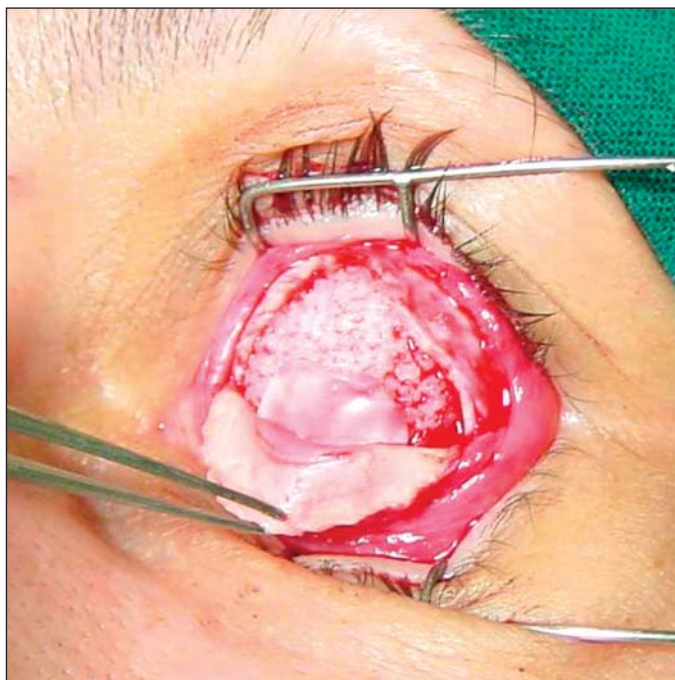


Figura 5 - Colocação de fragmentos de esclera entre a córnea e a superfície rugosa do implante em um caso de evisceração

bilidade deste tecido, o que às vezes dificulta a sua conformação à curvatura do implante quando colocado sobre ele.

Na nossa experiência, tendo em vista a aplicação desses diferentes tecidos como recobrimento do implante, não observamos nenhum tipo de complicação no pós-operatório imediato. As exposições tardias que ocorreram em 2 pacientes, não parecem estar relacionadas com o tipo de material utilizado como revestimento do implante.

A principal vantagem do material autólogo para revestimento da esfera de Medpor está relacionada com o risco da utilização de tecidos homólogos (HIV, PRION, hepatite e outros)<sup>(11)</sup>.

Este procedimento está de acordo com as atuais restrições a tecidos transplantados.

O segundo principal aspecto em relação ao uso do implante Medpor diz respeito ao crescimento de tecido fibrovascular para o seu interior, através de seus poros. A presença de tecido fibrovascular no interior dos implantes porosos possibilita uma maior retenção do implante a longo prazo, e a eventual colocação de um pino para uma melhora da mobilidade da prótese. A adaptação do pino é feita através de uma segunda cirurgia alguns meses após a implantação ou, de acordo com relatos mais recentes, no mesmo tempo cirúrgico<sup>(12-13)</sup>.

Entretanto, a maioria dos cirurgiões que utilizam o Medpor ou a hidroxiapatita não realiza a colocação do pino. Nós não colocamos pino em nenhum dos casos relatados por duas razões: 1) a motilidade da prótese já é satisfatória; 2) há riscos relacionados à colocação do pino como infecção, inflamação crônica e eventual extrusão do pino<sup>(14)</sup>.

Análises complementares são ainda necessárias para que se possa concluir se há ou não o crescimento de tecido fibrovascular para o interior do implante Medpor após a sua colocação. O exame de ressonância magnética, com a vantagem de ser um exame não-invasivo, pode representar uma contribuição importante<sup>(15-16)</sup>.

## CONCLUSÕES

A análise das 61 cirurgias em que foi utilizado o implante Medpor® como implante orbitário primário ou secundário, nos permite dizer que é um implante bem tolerado e biocompatível. A técnica cirúrgica de “solidéu”, na qual apenas a porção anterior do implante é revestida, possibilita o uso de tecido autólogo como revestimento anterior protegendo a conjuntiva e a cápsula de Tenon do atrito entre a superfície rugosa do implante e a prótese.

Utilizando esse tipo de recobrimento observamos uma taxa pequena de exposição do implante (2 casos), com boa adaptação da prótese em todos os casos.

## ABSTRACT

**Purpose:** To analyze the use of Medpor® biointegrated implant in surgeries of evisceration, enucleation or secondary implantation in anophthalmic sockets. **Methods:** The Medpor®

orbital implant was used in 61 surgeries. In 18 cases of evisceration the implant's wrapping was not necessary. In 12 enucleation and secondary implantation surgeries the utilized material to wrap the implant was homologous duramater. In the other 31 surgeries, the implant wrapping was made from autologous tissue (sclera, dermis, orbicular muscle or auricular cartilage), utilizing the "cap" technique - covering only the anterior surface of Medpor®. **Results:** The patients were operated from January 1998 to December 2004 with an average follow-up period of 30 months. In all cases the implant was well accepted, allowing for a good adaptation of the prosthesis. Late exposure of the implant occurred in two patients: the first was corrected by the replacement of the implant in the cavity, while in the second case the exposure was wrapped with a tarsus flap. **Conclusions:** In our experience the Medpor® implant presents good acceptance, with a small exposure rate (only 2 cases), no infection or migration cases, and a good prosthesis adaptation in all patients. The use of autologous tissue to wrap the implant's anterior surface eliminates the inherent risk of using homologous tissues.

**Keywords:** Eye enucleation; Eye evisceration; Orbital implants; Polyethelene; Anophthalmus

#### REFERÊNCIAS

- Soares EJC, Moura EM, Gonçalves JOR. Cirurgia plástica ocular. São Paulo: Roca; 1997.
- Hornblase A, Biesman BS, Eviatar JA. Current techniques of enucleation: a survey of 5,439 intraorbital implants and a review of the literature. *Ophthal Plast Reconstr Surg.* 1995;11(2):77-86; discussion 87-8.
- Ruedemann AD. Plastic Eye Implant. *Trans Am Ophthalmol Soc.* 1945;43:304-12.
- Cutler NL. A universal type integrated implant. *Am J Ophthalmol.* 1949;32:253-8.
- Perry AC. Integrated orbital implants. *Adv Ophthalmic Plast Reconstr Surg* 1990;8:75-81.
- Soares EJC, França VP, Wykrota L, Stumpf S. Clinical evaluation of a new Bioceramic ophthalmic implant. *Orbit* 1995;14:137-46.
- Karesh JW, Dresner SC. High-density porous polyethylene (Medpor) as a successful anophthalmic socket implant. *Ophthalmology.* 1994;101(10):1688-95; discussion 1695-6.
- Alves MR. Conjuntiva cirúrgica - Atualidades. São Paulo: Roca; 1999.
- Soares EJC. Tratamento das deformidades órbito-palpebrais das cavidades anoftálmicas: 20 anos de experiência. *Arq Bras Oftalmol.* 1990;53(3):126-31.
- Blaydon SM, Shepler TR, Neuhaus RW, White WL, Shore JW. The porous polyethylene (Medpor) spherical orbital implant: a retrospective study of 136 cases. *Ophthal Plast Reconstr Surg.* 2003;19(5):364-71. Comment in: *Ophthal Plast Reconstr Surg.* 2004;20(5):403; author reply 403-4.
- Mehta JS, Franks WA. The sclera, the prion, and the ophthalmologist. *Br J Ophthalmol.* 2002 May;86(5):587-92. Comment in: *Br J Ophthalmol.* 2002; 86(12):1459.
- Anderson RL, Yen MT, Lucci LM, Caruso RT. The quasi-integrated porous polyethylene orbital implant. *Ophthal Plast Reconstr Surg.* 2002;18(1):50-5.
- Thakker MM, Fay AM, Pieroth L, Rubin PA. Fibrovascular ingrowth into hydroxyapatite and porous polyethylene orbital implants wrapped with acellular dermis. *Ophthal Plast Reconstr Surg.* 2004;20(5):368-73.
- Edelstein C, Shields CL, De Potter P, Shields JA. Complications of motility peg placement for the hydroxyapatite orbital implant. *Ophthalmology.* 1997; 104(10):1616-21. Comment in: *Ophthalmology.* 1998;105(7):1128-9. Nunez Sanchez A, Reche Sainz JA, Sanz Lopez A, Mateos Sanchez E, Garcia Llanes G, San Miguel Fraile P, et al. [Integration of orbitary polyethylene implants (MEDPOR). Histologic study]. *Arch Soc Esp Oftalmol.* 2001;76(1): 25-9. Spanish.
- De Potter P, Duprez T, Cosnard G. Postcontrast magnetic resonance imaging assessment of porous polyethylene orbital implant (Medpor). *Ophthalmology.* 2000;107(9):1656-60.
- Goldberg RA, Dresner SC, Braslow RA, Kossovsky N, Legmann A. Animal model of porous polyethylene orbital implants. *Ophthal Plast Reconstr Surg.* 1994;10(2):104-9.

**XXVII Congresso Pan-Americano de Oftalmologia**

**31 de Maio a 3 de Junho de 2007**  
**Cancun - México**

**INFORMAÇÕES**  
E-mail: [congress@paao.org](mailto:congress@paao.org)  
home page: [www.apaocancun.org.mx](http://www.apaocancun.org.mx)