



Maculopatia isquêmica após injeção intravítrea de amicacina: relato de caso

Macular infarction after intravitreal injection of amikacin: case report

Luciana Negrão Frota de Almeida¹
Miguel Gustavo Rosa da Rocha Canêdo²
Rafael Negrão Frota de Almeida³
Edmundo Frota de Almeida Sobrinho⁴
Márcio Bittar Nehemy⁵

RESUMO

Apresenta-se um caso de maculopatia isquêmica, secundária a injeção intravítrea de amicacina em paciente de 38 anos que apresentou endoftalmite após facoemulsificação com implante de lente intra-ocular. O tratamento foi realizado por meio de injeção intravítrea de amicacina, vancomicina e dexametasona. Após a melhora do quadro clínico, observou-se obstrução arteriolar na região macular. Embora a amicacina seja efetiva, por via intravítrea, para o tratamento de endoftalmite, pode causar infarto macular e baixa de acuidade visual significativa.

Descritores: Endoftalmite; Degeneração macular/etiologia; Amicacina/efeitos adversos; Amicacina/uso terapêutico; Injeções endovenosas; Aminoglicosídeo/uso terapêutico; Vancomicina/uso terapêutico; Acuidade visual; Complicações pós-operatórias; Relatos de casos [tipo de publicação]

INTRODUÇÃO

A endoftalmite infecciosa após a cirurgia da catarata é uma complicação infrequente, porém, potencialmente grave, podendo levar à perda da visão. O seu prognóstico depende da virulência do agente infeccioso da resistência do hospedeiro e do tratamento adequado e precoce. O diagnóstico da endoftalmite infecciosa é iminentemente clínico, mas deve sempre que possível ser confirmado por exames laboratoriais. O tratamento, entretanto, não deve esperar pelos resultados desses exames⁽¹⁻³⁾.

Um importante estudo multicêntrico "Endophthalmitis Vitrectomy Study (EVS)" demonstrou que a amicacina associada à vancomicina é segura e efetiva para o tratamento da endoftalmite após a cirurgia de catarata⁽¹⁾. Desde a publicação dos primeiros resultados desse estudo, essa tem sido considerada a associação ideal para o tratamento das endoftalmites infecciosas pós-facoemulsificação. O uso de amicacina por via intravítrea pode, entretanto, apresentar efeitos colaterais, sendo um dos mais graves o infarto macular⁽⁴⁻⁵⁾.

Este trabalho tem como objetivo relatar o caso de uma paciente que apresentou essa complicação após o tratamento de endoftalmite que ocorreu no pós-operatório (PO) de uma facoemulsificação com implante de lente intra-ocular (LIO).

RELATO DO CASO

Paciente do sexo feminino, de 38 anos, foi submetida à cirurgia de facoemulsificação com implante de lente intra-ocular no olho direito (OD). A cirurgia foi realizada de maneira convencional, utilizando-se uma incisão de 3 mm, límbica, tendo sido ampliada para 5 mm permitindo a colocação de uma lente intra-ocular

Trabalho realizado na Clínica de Olhos do Pará e Faculdade de Medicina da Universidade Federal de Minas Gerais

¹ Médica Residente da Fundação Banco de Olhos de Goiás. Goiânia (GO).

² Médico Residente da Fundação Banco de Olhos de Goiás. Goiânia (GO).

³ Estudante de Medicina da Universidade Federal do Pará. Belém (PA).

⁴ Doutor em Oftalmologia, professor e chefe do setor de Retina e Vítreo da Universidade Federal do Pará. Belém (PA).

⁵ Doutor em Oftalmologia, professor e chefe de setor de Retina e Vítreo da Faculdade de Medicina da Universidade Federal de Minas Gerais. Belo Horizonte (MG).

Endereço para correspondência: Luciana Almeida
Rua Couto Magalhães, 50 - Jd. da Luz - Goiânia (GO)
CEP 74850-410

E-mail: lucianaalmeida@realizant.com.br ou
ealmeida@amazon.com.br

Recebido para publicação em 19.05.2005
Versão revisada recebida em 10.08.2005
Aprovação em 20.10.2005

Os autores declaram que não possuem interesse financeiro no desenvolvimento do estudo.

de polimetilmetacrilato (PMMA) de 5,25 mm de área óptica no saco capsular. A cirurgia transcorreu sem intercorrências.

No segundo dia PO a paciente apresentou dor intensa no olho operado, acompanhada de edema palpebral, secreção purulenta, reação de câmara anterior (flare 3+, células 3+), membrana pupilar inflamatória e hipertensão ocular (32 mmHg). A fundoscopia era inviável. A acuidade visual era de movimentos de mão junto ao rosto. Inicialmente tratada com acetazolamida 500 mg/dia, azitromicina e paracetamol via oral, colírio de cefalotina e gentamicina fortificada 1/1 hora no olho direito. Foi realizada punção da câmara anterior, após um dia, para aspiração do humor aquoso e punção vítrea via pars plana para estudo laboratorial, seguida de injeção intravítrea (IV) de 400 mg de amicacina, 1 mg de vancomicina e 360 mg de fosfato de dexametasona, utilizando-se uma agulha de calibre 22, com bisel direcionado anteriormente. O exame bacterioscópico e a cultura do material intra-ocular foram negativos.

No primeiro dia após injeção IV apresentou melhora parcial dos sintomas clínicos e diminuição do quadro infeccioso/inflamatório. Nos dias subseqüentes continuou a apresentar melhora gradativa do quadro clínico. À medida que a visão foi melhorando, relatou grande escotoma central, justificado pela grande palidez da área macular observada à fundoscopia. A retinografia e a angiofluoresceinografia mostraram tratar-se de infarto da região macular. (Figura 1)

A medicação tópica foi diminuída de forma lenta e gradual e após um mês a acuidade visual era de 20/300 com lentes corretoras.

DISCUSSÃO

A endoftalmite é uma das complicações mais graves da cirurgia da catarata, podendo levar à perda total da visão. O tratamento da endoftalmite infecciosa baseia-se principalmente na injeção intravítrea (IV) de antibióticos, a qual deve ser realizada imediatamente após a punção da câmara anterior e da cavidade vítrea, para a obtenção de material para os estudos laboratoriais⁽¹⁾. Esses exames são importantes, não apenas por questões médico-legais, mas também para orientar a terapêutica subseqüente, principalmente nos casos de evolução desfavorável após o tratamento inicial.

O caso aqui relatado apresentou cultura negativa. Esse fato não afasta a possibilidade de etiologia infecciosa, já que o índice de positividade da cultura do material intra-ocular em casos de endoftalmite varia entre 43%⁽²⁾ e 69,3%⁽³⁾.

A injeção intravítrea de antibiótico é a principal medida para o tratamento da endoftalmite. A associação da vancomicina com a amicacina tem sido considerada a combinação ideal para o tratamento da endoftalmite infecciosa após a cirurgia de catarata⁽¹⁾. O uso de amicacina, baseia-se na alta incidência de germes gram-negativos associados a esse processo e à baixa resistência desses patógenos a essa classe de antibióticos⁽¹⁾. No entanto, apesar de apresentar o menor risco de causar toxicidade adversa, o seu uso pode cursar com efeitos colaterais importantes, como infarto macular⁽⁴⁻⁷⁾.

A isquemia macular é uma complicação rara da injeção IV da amicacina. Sua ocorrência tem sido relatada tanto em olhos submetidos à injeção pós-vitreotomia, como também em olhos submetidos apenas à injeção do antibiótico, sem vitreotomia prévia^(4,6). Em um relato de cinco casos de maculopatia isquêmica após o uso de amicacina IV, somente um não foi submetido a vitreotomia⁽⁶⁾, situação semelhante ao caso clínico aqui apresentado.

Alguns autores observaram que a principal alteração retiniana causada pela amicacina está localizada na porção mais externa da retina, devido ao maior metabolismo fosfolipídico nessa área, o que leva ao aumento de inclusões lisossomais nas células do epitélio pigmentar da retina (EPR), e ao aparecimento de macrófagos no espaço sub-retiniano. Essas alterações podem causar a desorganização do segmento externo dos fotorreceptores e necrose focal do EPR, que aumentam à medida que se aumenta a dosagem dos antibióticos. Esses estudos, entretanto demonstraram que, para produzir alterações retinianas, tanto eletrofisiológicas como histopatológicas, eram necessários 500 mg de amicacina, dosagem superior à comumente utilizada na prática diária⁽⁴⁻⁵⁾.

Várias hipóteses têm sido relatadas para explicar essa toxicidade incluindo erros de diluição, aumento da pressão intra-ocular pós-injeção IV, uso concomitante de antibióticos por via subconjuntival, variação no estado de liquefação do humor vítreo e volume residual presente no espaço morto das agulhas utilizadas^(4,6-8). Em relação à predileção pela mácula, sugere-se que, além de sua ultra-estrutura, a posição supina possa influenciar, na medida em que aumenta a concentração do antibiótico nessa área⁽⁶⁻⁷⁾.

O caso relatado corrobora a observação de outros autores⁽⁹⁻¹⁴⁾ de que os aminoglicosídeos têm uma estreita margem de segurança para uso intravítrea. Considerando que a vancomicina cobre as bactérias gram-positivas que causam mais de 90% dos casos de endoftalmite pós-operatória e a ceftazidima tem uma ampla cobertura sobre organismos gram-negativos, acreditamos, assim como outros autores⁽⁹⁻¹⁴⁾ que a ceftazidima (na dose de 2,25 mg) possa substituir a amicacina no tratamento da endoftalmite infecciosa após a cirurgia de catarata.

ABSTRACT

The authors report a case of a patient who underwent cataract surgery with implantation of a posterior chamber intraocular lens and presented endophthalmitis on the second postoperative day. She was treated with intravitreal injection of amikacin, vancomycin and dexamethasone. After resolution of the infection the patient presented macular infarction and important loss of visual acuity due to amikacin toxicity.

Keywords: Endophthalmitis; Macular degeneration/etiology; Amikacin/adverse effects; Amikacin/therapeutic use; Injections, intravenous; Aminoglycosides/therapeutic use; Vancomycin/therapeutic use; Visual acuity; Postoperative complications; Case report [Publication Type]

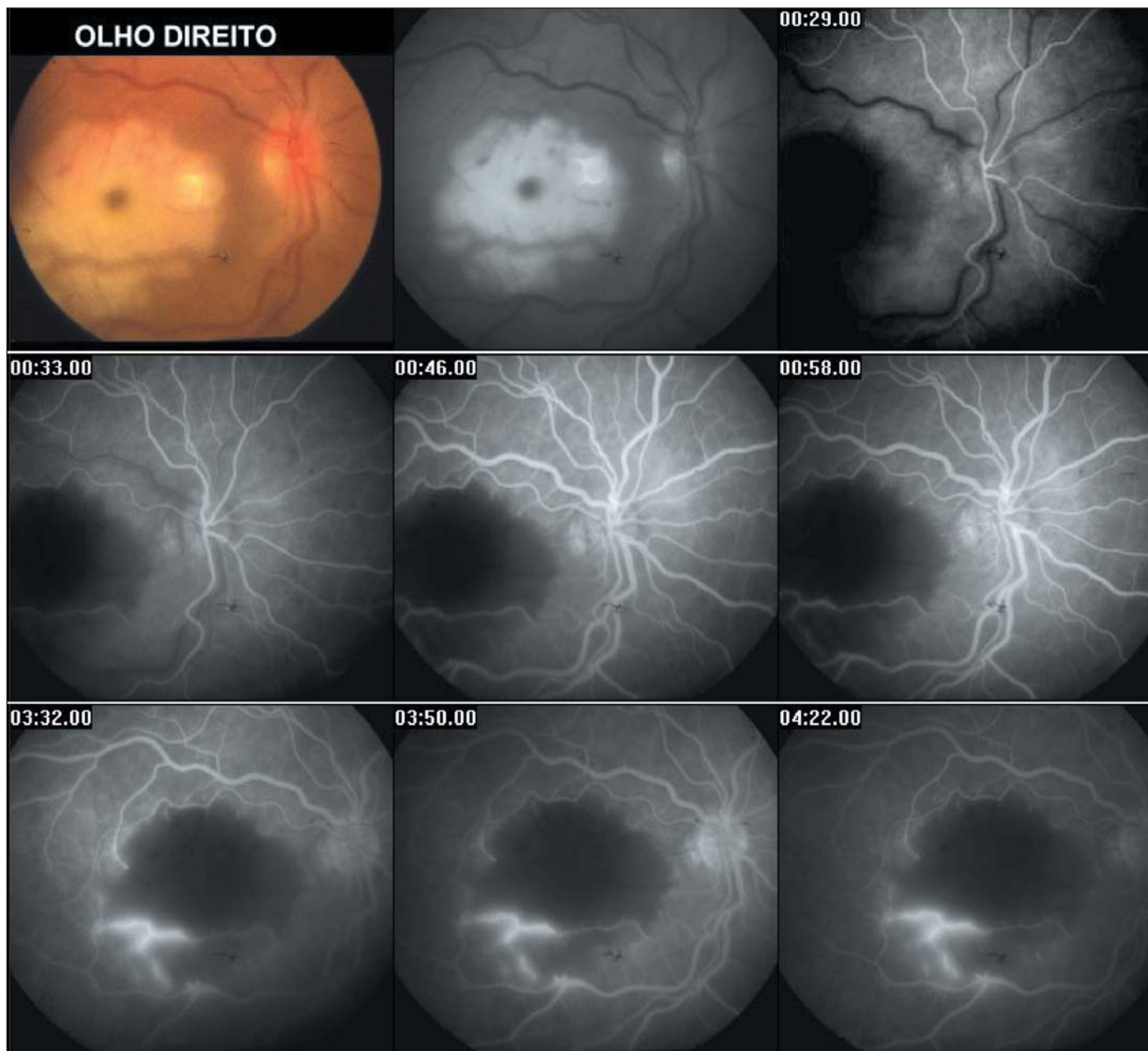


Figura 1 - Branqueamento da retina na área macular. Mancha vermelho-cereja, circundada por retina com aspecto branco leitoso. Áreas de não perfusão da retina no pólo posterior. Extravasamento de corante perivascular seletivo.

REFERÊNCIAS

1. Results of the Endophthalmitis Vitrectomy Study. A randomized of immediate vitrectomy and of intravenous antibiotics for treatment of postoperative endophthalmitis. Arch Ophthalmol. 1995;113(12):1479-96.
2. Donahue SP, Kowalski RP, Jewart H, Friberg TR. Vitreous cultures in suspected endophthalmitis. Biopsy or vitrectomy? Ophthalmology. 1993; 100(4):452-55.
3. Han DP, Wisniewski SR, Wilson LA, Barza M, Vine AK, Doft BH, et al. Spectrum and susceptibilities of microbiologic isolates in the Endophthalmitis Vitrectomy Study. Am J Ophthalmol.1996;122(1):1-17. Erratum in: Am J Ophthalmol. 1996;122(6):920.
4. Campochiaro PA, Conway BP. Aminoglycoside toxicity - a survey of retinal specialists. Implications for ocular use. Arch Ophthalmol. 1991;109(7):946-50.
5. D' Amico DJ, Caspers-Velu VL, Libert J, Shanks E, Schrooyen M, Hanninen LA, et al. Comparative toxicity of intravitreal aminoglycoside antibiotics. Am J Ophthalmol. 1985;100(2):264-75.
6. Campochiaro PA, Lim JJ. Aminoglycoside toxicity in the treatment of endophthalmitis. The Aminoglycoside Toxicity Group. Arch Ophthalmol. 1994;112(1):48-53.
7. Galloway G, Ramsay A, Jordan K, Vivian A. Macular infarction after intravitreal amikacin: mounting evidence against amikacin. Br J Ophthalmol. 2002; 86(3):359-60.
8. Yen S, Branco BC, Yasaki ES, Schor P, Freitas D, Belfor Junior R. Minimizando erros na administração de drogas intravítreas. Arq Bras Oftalmol. 2003; 66(2):125-8.
9. Smiddy WE, Flynn Jr HW. Posterior segment complications of anterior segment surgery. In: Regillo CD, Brown GC, Flynn Jr HW. Vitreoretinal disease the essentials. New York: Thieme; 1999.

10. Verma L, Arora R, Sachdev MS. Macular infarction after intravitreal injection of amikacin. *Can J Ophthalmol*. 1993;28(5):241-3.
11. Oum BS, D'Amico DJ, Wong KW. Intravitreal antibiotic therapy with vancomycin and aminoglycoside: an experimental study of combination and repetitive injections. *Arch Ophthalmol*. 1989;107(7):1055-60.
12. Farah ALH, Farah ME, Moreira Junior CA. Endoftalmite exógena. In: Abu-

- jamra S, Ávila M, Barsante C, Farah ME, Gonçalves JOR, Lavinsky J, et al. *Retina e vítreo: clínica e cirurgia*. São Paulo: Roca; 2000. p.716-27.
13. Molinari LC. Endoftalmites: aspectos profiláticos e terapêuticos. *Rev Bras Oftalmol*. 1995;54(5):37-43.
14. Campocharo PA, Green WR. Toxicity intravitreal ceftazidime in primate retina. *Arch Ophthalmol*. 1992;110(11):1625-9.

XXIX Simpósio de Oftalmologia da UNIFESP

Instituto da Visão

3 a 5 de Agosto de 2006

LOCAL:

GRAN MELIÁ MOFARREJ
Al. Santos, 1437 • São Paulo (SP)

TEMA: NOVAS TECNOLOGIAS

CURSOS E SIMPÓSIOS:

- Atualização Clínica e Cirúrgica nas diversas áreas da Oftalmologia
- Programas de imersão no Pré-Congresso
- Atualização em Clínica Médica para oftalmologistas
- Atualização em Medicina Celular e Células-tronco aplicadas à Oftalmologia
- Cirurgias ao vivo
- Wet Labs
- Investimentos e Finanças pessoais

MAIORES INFORMAÇÕES PELO SITE
www.oftalmo.epm.br/simasp