

Reversão de amaurose por neuropatia óptica em orbitopatia de Graves após descompressão orbitária – Relato de caso

Reversal of blindness due to Graves' optic neuropathy after orbital decompression – Case report

Valmor Rios Leme¹
 Patrícia Mitiko Santello Akaishi¹
 Antonio Augusto V. Cruz²

RESUMO

Objetivo: Descrever o caso de uma paciente portadora de orbitopatia de Graves com baixa visual no olho esquerdo há 9 meses e amaurose no direito há 20 dias secundária à neuropatia óptica. **Métodos:** Foi realizada descompressão orbitária bilateral ínfero-medial por via transconjuntival. **Resultados:** Após a cirurgia a paciente evoluiu lentamente com melhora progressiva da acuidade visual, obtendo 20/20 em ambos os olhos ao cabo de 10 meses. **Conclusões:** A descompressão orbitária é eficaz em restabelecer a visão em casos de amaurose por neuropatia óptica da orbitopatia de Graves com até 20 dias de instalação.

Descritores: Doenças do nervo óptico/fisiopatologia; Descompressão cirúrgica/métodos; Doença de Graves/cirurgia; Acuidade visual; Cegueira; Adulto; Feminino; Relato de caso

INTRODUÇÃO

A orbitopatia de Graves (OG) pode ser definida como uma doença auto-imune órgão-específica, clinicamente caracterizada por retração palpebral superior e/ou inferior, proptose e estrabismo⁽¹⁻²⁾. Na grande maioria dos casos a OG está associada ao hipertireoidismo decorrente do bócio difuso tóxico⁽³⁻⁴⁾ sendo, portanto, uma das principais manifestações da doença de Graves, descrita na literatura européia no século XIX por Flajani, Parry, Graves e Basedow⁽⁵⁾. Embora ocorra mais freqüentemente em mulheres adultas entre 30 e 50 anos de idade, a OG pode acometer pacientes de ambos sexos de diferentes faixas etárias, incluindo neonatos, crianças e adultos acima de cinquenta anos de idade^(1,4,6). Na população adulta, a OG é a causa mais comum de proptose, uni ou bilateral⁽¹⁾.

As principais estruturas orbitárias envolvidas no complexo processo auto-imune da doença são os músculos extra-oculares e o tecido adiposo, ambos passíveis de avaliação por exames de imagem como a ultra-sonografia, ressonância nuclear magnética e a tomografia computadorizada⁽⁷⁻⁸⁾. O aumento das dimensões da musculatura extraocular é um achado freqüente, podendo variar desde um incremento mínimo de alguns músculos, até enorme alargamento de todos os músculos, especialmente os retos medial e inferior⁽⁹⁾. Além de estrabismo restritivo, a hipertrofia muscular está fortemente associada à neuropatia óptica, que é uma das mais temidas complicações da OG, pelo risco de deficiência visual grave e permanente⁽¹⁰⁾.

O objetivo deste trabalho é descrever uma paciente com neuropatia óptica bilateral e amaurose no olho direito há 20 dias devido a OG, que teve completa recuperação da acuidade visual em ambos os olhos após cirurgia descompressiva.

Trabalho realizado no Departamento de Oftalmologia, Otorrinolaringologia e Cabeça e Pescoço da Faculdade de Medicina de Ribeirão Preto – Universidade de São Paulo – USP.

¹ Pós-graduandos do Departamento de Oftalmologia, Otorrinolaringologia e Cabeça e Pescoço da Faculdade de Medicina de Ribeirão Preto – Universidade de São Paulo – USP.

² Professor Associado do Departamento de Oftalmologia, Otorrinolaringologia e Cabeça e Pescoço da Faculdade de Medicina de Ribeirão Preto – Universidade de São Paulo – USP.

Endereço para correspondência: Antonio Augusto Velasco e Cruz - Departamento de Oftalmologia, Otorrinolaringologia e Cabeça e Pescoço da Faculdade de Medicina de Ribeirão Preto - USP - Hospital das Clínicas - Campus - Av. Bandeirantes, 3900 - Ribeirão Preto (SP) CEP 14049-900 - E-mail: aavcruz@fmrp.usp.br

Recebido para análise em 18.04.2002
 Versão revisada recebida em 28.01.2003
 Aprovação em 09.05.2003

Nota Editorial: Pela análise deste trabalho e por sua anuência na divulgação desta nota, agradecemos ao Dr. Alexandre Chater Taleb.

RELATO DE CASO

RSP, 33a, feminina, portadora de doença de Graves com orbitopatia há 1 ano. Fazia uso de propiltiuracil (100 mg/dia) e estava descontinuando um esquema de corticoterapia sistêmica (usava prednisona 20 mg/dia). No momento do exame oftalmológico estava com os hormônios tireoidianos normalizados. Referia perda visual progressiva em ambos os olhos há 9 meses e há 20 dias perda total da visão em OD. O exame oftalmológico mostrava retração palpebral superior em ambos os olhos e moderada proptose (exoftalmometria de Hertel 28 mm em OD e 26 mm em OE). O segmento anterior, fundoscopia e pressão intra-ocular eram normais. O exame dos reflexos pupilares revelava defeito pupilar aferente em OD (sinal de Marcus Gunn). A acuidade visual do olho esquerdo era igual a 0,5. No olho direito não havia percepção luminosa. A tomografia computadorizada de órbitas revelou importante espessamento muscular bilateral, com compressão do nervo óptico no ápice orbitário ("apical crowding") à direita (Figura 1). Devido à gravidade do quadro do olho direito, foi imediatamente indicado tratamento cirúrgico decompressivo. Outros testes psicofísicos como campimetria computadorizada e visão de cores, não foram realizados no olho esquerdo antes da cirurgia.

A paciente foi submetida à descompressão orbitária bilateral, por via tranconjuntival ínfero-medial bilateral. A técnica usada combinava o acesso para o soalho⁽¹¹⁻¹²⁾ com a abordagem transcaruncular⁽¹³⁾. Após a cirurgia a paciente evoluiu, com restabelecimento paulatino da visão em ambos os olhos. Dez meses após a cirurgia a visão era 20/20 em ambos em olhos e 1 ano após, a campimetria revelava no OD apenas uma perda generalizada da sensibilidade [desvio médio (MD) de -5,72 dB, $p < 0,005$], sendo normal no olho esquerdo.

DISCUSSÃO

A neuropatia óptica da OG é diagnosticada através de exames psicofísicos clássicos, dentre os quais os principais são a campimetria, e os estudos do sentido cromático e da sensibilidade ao contraste⁽¹⁴⁻¹⁸⁾. A medida da acuidade visual não é considerada um exame sensível para a detecção da neuropatia óptica da OG⁽¹⁸⁾ e, dessa maneira, déficits de acuidade visual são interpretados como indicadores de grave perda visual.

Não existem muitas opções para o tratamento da neuropatia óptica da OG. Se ela ocorre num contexto de orbitopatia aguda, isto é, acompanhada de sinais flogísticos (quemose, edema palpebral, hiperemia conjuntival) e sintomas como dor e lacrimejamento, a modalidade inicial de tratamento é o clínico com drogas imunossupressoras (esteróides sistêmicos) e radioterapia orbitária. Já nos casos crônicos ou não responsivos ao tratamento clínico, a descompressão orbitária é a única opção viável⁽¹⁹⁻²⁰⁾.

A descompressão orbitária é um procedimento cirúrgico que atua na relação continente/conteúdo da órbita. Na maioria dos casos, a cirurgia visa o aumento das dimensões orbitárias

por meio da remoção de porções ou, até mesmo, partes inteiras das paredes orbitais⁽²¹⁾. Quando o continente orbitário é aumentado, a pressão intra-orbitária é reduzida e o seu conteúdo é mais bem acomodado. Esses dois efeitos explicam a melhora das funções visuais nos casos de neuropatia óptica da OG após descompressões bem sucedidas.

O resultado cirúrgico mais valorizado é o aumento das dimensões do ápice orbitário. Levando-se em conta que o principal mecanismo aventado para a perda visual na OG é a compressão do nervo óptico no ápice orbitário pela musculatura alargada ("apical crowding")⁽²²⁾, é fácil aceitar a noção de que a descompressão orbitária pode realmente beneficiar os pacientes com neuropatia óptica por doença de Graves.

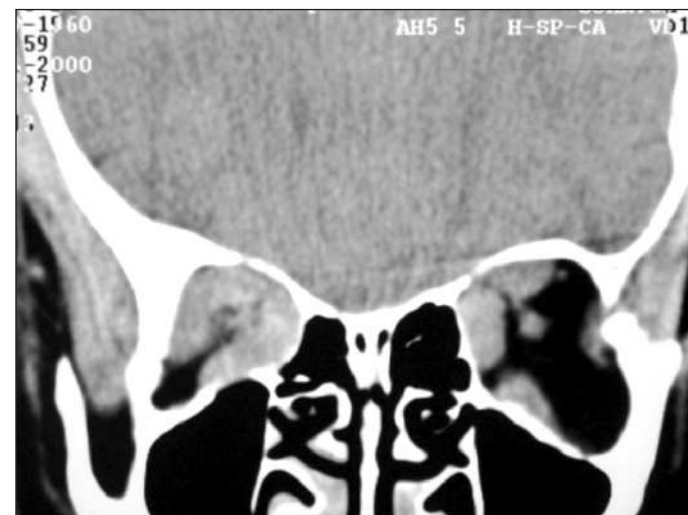

Figura 1 - Tomografia computadorizada de órbitas, corte coronal, mostrando, à direita, importante espessamento muscular no ápice orbitário com compressão do nervo óptico ("apical crowding")

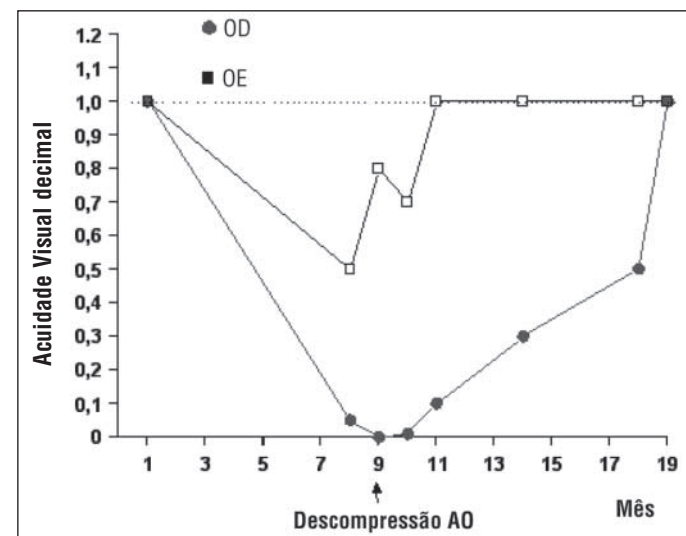


Figura 2 - Evolução temporal da acuidade visual dos dois olhos da paciente, antes e após descompressão orbitária. Notar reversão da amaurose do olho direito após a cirurgia decompressiva

Embora, não haja um consenso do ganho visual que se consegue com a cirurgia, a melhoria das funções visuais após a descompressão orbitária é bem documentada na literatura⁽¹⁹⁻²⁰⁾. De uma maneira geral, pode-se dizer que déficits campimétricos periféricos são bem revertidos cirurgicamente. O caso em questão difere dos já apresentados na literatura⁽¹⁹⁻²⁰⁾, pela magnitude da melhora da acuidade visual conseguida com a descompressão, pois não temos conhecimento de nenhum caso publicado de amaurose por OG completamente revertida após a cirurgia descompressiva.

Em resumo, o caso relatado indica que, na neuropatia óptica da OG, o nervo óptico pode ter função restabelecida pela cirurgia descompressiva mesmo após 20 dias de amaurose.

ABSTRACT

Purpose: To describe a patient with Graves' orbitopathy who presented with loss of vision of the left eye for 9 months and amaurosis of the right eye for 20 days. **Methods:** Bilateral inferomedial transconjunctival orbital decompression was performed. **Results:** After orbital decompression, vision slowly improved and ten months after the surgery the vision was normal in both eyes. **Conclusions:** Orbital decompression can reestablish optic nerve function at least 20 days after amaurosis.

Keywords: Optic nerve diseases/physiopathology; Decompression, surgical; Graves' disease/surgery; Visual acuity; Blindness; Adult; Female; Case report

REFERÊNCIAS

- Burch HB, Wartofsky L. Graves' ophthalmopathy: current concepts regarding pathogenesis and management. *Endocr Rev* 1993;14:747-93.
- Bahn RS, Heufelder AE. Pathogenesis of Graves' ophthalmopathy. *N Engl J Med* 1993;329:1468-75.
- Bartley GB, Gorman CA. Diagnostic criteria for Graves' ophthalmopathy. *Am J Ophthalmol* 1995;119:792-5.
- Bartley GB, Fatourechhi V, Kadrmas EF, Jacobsen SJ, Ilstrup DM, Garrity JA, Gorman CA. Chronology of Graves' ophthalmopathy in an incidence cohort. *Am J Ophthalmol* 1996;121:426-34.
- Sawin CT. Theories of causation of Graves' disease. *Endocrinol Metab Clin North Am* 1998;27:63-72.
- Kendler DL, Lippa J, Rootman J. The initial clinical characteristics of Graves' orbitopathy vary with age and sex. *Arch Ophthalmol* 1993;111:197-201.
- Feldon SE, Lee CP, Muramatsu SK, Weiner JM. Quantitative computed tomography of Graves' ophthalmopathy. Extraocular muscle and orbital fat in development of optic neuropathy. *Arch Ophthalmol* 1985;103:213-5.
- Barrett L, Glatt HJ, Burde RM, Gado MH. Optic nerve dysfunction in thyroid eye disease: CT?. *Radiology* 1988;167:503-7.
- Feldon SE, Weiner JM. Clinical significance of extraocular muscle volumes in Graves' ophthalmopathy: a quantitative computed tomography study. *Arch Ophthalmol* 1982;100:1266-9.
- Feldon SE, Muramatsu S, Weiner JM. Clinical classification of Graves' ophthalmopathy. Identification of risk factors for optic neuropathy. *Arch Ophthalmol* 1984;102:1469-72.
- McCord CD. Orbital decompression for Graves' disease. Exposure through lateral canthal and inferior fornix incision. *Ophthalmology* 1981;88:533-41.
- Shore JW. The fornix approach to the inferior orbit. *Adv Ophthalmic Plast Reconstr Surg* 1987;6:377-85.
- Shorr N, Baylis HI, Goldberg RA, Perry JD. Transcaruncular approach to the medial orbit and orbital apex. *Ophthalmology* 2000;107:1459-63.
- Drucker MD, Savino PJ, Sergott RC, Bosley TM, Schatz NJ, Kubilis PS. Low-contrast letter charts to detect subtle optic (corrected) neuropathies. *Am J Ophthalmol* 1988;105:141-5.
- Hedges TR Jr, Scheie HG. Visual field defects in exophthalmos associated with thyroid disease. *AMA Arch Ophthalmol* 1955;54:885-92.
- Trobe JD. Optic nerve involvement in dysthyroidism. *Ophthalmology* 1981;88:488-92.
- Mourits MP, Suttorp-Schulten MS, Tijssen RO, Apkarian P. Contrast sensitivity and the diagnosis dysthyroid optic neuropathy. *Doc Ophthalmol* 1990;74:329-35.
- Suttorp-Schulten MS, Tijssen R, Mourits MP, Apkarian P. Contrast sensitivity function in Graves' ophthalmopathy and dysthyroid optic neuropathy. *Brit J Ophthalmol* 1993;77:709-12.
- Trobe JD, Glaser JS, Laflamme P. Dysthyroid optic neuropathy. Clinical profile and rationale for management. *Arch Ophthalmol* 1978;96:1199-209.
- Carter KD, Frueh BR, Hessburg TP, Musch DC. Long-term efficacy of orbital decompression for compressive optic neuropathy of Graves' eye disease. *Ophthalmology* 1991;98:1435-42.
- Velasco e Cruz AA, Guimarães FC, Mauad A. Descompressão orbital no tratamento da orbitopatia distireoidiana. *Arq Bras Oftalmol* 1996;59:62, 64-8.
- Neigel JM, Rootman J, Belkin RI, Nugent RA, Drance SM, Beattie CW, et al. Dysthyroid optic neuropathy. The crowded orbital apex syndrome. *Ophthalmology* 1988;95:1515-21.

ABO ELETRÔNICO

Novo site

Acesso: <http://www.abonet.com.br>