

# Ceratite bilateral por *Acanthamoeba* – Relato de caso

## *Bilateral Acanthamoeba keratitis - Case report*

Wilson Nahmatallah Obeid<sup>1</sup>  
 Rogério de Araújo<sup>1</sup>  
 Luiz Antonio Vieira<sup>2</sup>  
 Marco Antonio de Campos Machado<sup>3</sup>

### RESUMO

A ceratite por *Acanthamoeba* é uma infecção ocular grave que, apesar dos recentes progressos no diagnóstico e tratamento, ainda provoca prolongada morbidade e perda da acuidade visual. Relatamos um caso de ceratite bilateral por *Acanthamoeba* em usuário de lentes de contato, que é o primeiro caso descrito na literatura brasileira.

**Descritores:** Ceratite/diagnóstico; Ceratite por *Acanthamoeba*/diagnóstico; Infecções por protozoários; Lentes de contato/efeitos adversos; Doenças da córnea; Relato de caso

### INTRODUÇÃO

A *Acanthamoeba* é um protozoário de vida livre que tem comportamento ambíguo na natureza<sup>(1)</sup>. Apresenta-se sob duas formas: trofozoítica e cística. No seu estado cístico é protegida das condições desfavoráveis do meio ambiente, sendo resistente à congelamento<sup>(2)</sup>, dessecação<sup>(3)</sup> e numerosos agentes antimicrobianos<sup>(4)</sup>.

A ceratite por *Acanthamoeba* é pouco freqüente devendo estar sempre presente no diagnóstico diferencial das ceratites. Apesar das contínuas melhorias em seu diagnóstico e tratamento, ainda resulta em casos de prolongada morbidade e significativa perda visual<sup>(5)</sup>.

Historicamente, a ceratite por *Acanthamoeba* tem sido associada com traumas corneanos e a exposição à água contaminada<sup>(6-7)</sup>. Com o uso crescente de lentes de contato, a incidência atual de ceratites por *Acanthamoeba* aumentou e apesar dessa ser dificilmente precisada, tem sido estimada em 1,36 por milhão nos Estados Unidos<sup>(8)</sup> e, mais recentemente, 3,06 por milhão na Holanda<sup>(9)</sup>.

A *Acanthamoeba* por ser um excelente agente oportunista devido à sua habilidade em encistar-se, torna-se mais resistente à terapêutica<sup>(10)</sup>. Caso a doença não tenha um tratamento adequado logo no seu estágio inicial, o agente pode invadir profundamente a córnea. Outros segmentos oculares também podem ser invadidos como a câmara anterior<sup>(11)</sup>.

Os sintomas e sinais podem variar. Os sintomas consistem em visão borrada, intensa dor, fotofobia, blefaroespasmos e sensação de corpo estranho. O quadro típico é unilateral, infiltrado estromal disciforme central ou paracentral e defeito epitelial. Outros sinais incluem diminuição da sensibilidade corneana, iríte, uveíte, esclerite, hifema, hipópio e aumento da pressão intra-ocular<sup>(12)</sup>.

A presença de bactérias pode estar associada a ceratite por *Acanthamoeba*, conseqüentemente levando a um tratamento misto para estes agentes. A suspeita clínica através dos achados biomicroscópicos é de grande contribuição nestes casos<sup>(13)</sup>.

Várias dificuldades são encontradas para introdução da terapêutica incluindo a dificuldade no diagnóstico<sup>(14)</sup>, tratamento antimicrobiano inade-

Trabalho realizado no Hospital do Centro Especializado em Medicina Avançada – CEMA – São Paulo - SP.

<sup>1</sup> Médico assistente do setor de Córnea do Hospital do Centro Especializado de Medicina Avançada – CEMA.

<sup>2</sup> Doutor em Oftalmologia, Colaborador do Setor de Córnea e Doenças Externa Ocular da Universidade Federal de São Paulo - UNIFESP e Chefe do Setor de Córnea do Hospital do Centro Especializado em Medicina Avançada – CEMA.

<sup>3</sup> Médico pós-graduando nível doutorado, Disciplina de Oftalmologia do Hospital das Clínicas da Faculdade de Medicina da Universidade de São Paulo – USP e médico colaborador do setor de Córnea do Hospital do Centro Especializado em Medicina Avançada - CEMA.

**Endereço para correspondência:** Wilson Nahmatallah Obeid. Rua Natal, 1004/71 - BC 1 - São Paulo (SP) CEP 03186-030 - E-mail: wobeid@uol.com.br

Recebido para análise em 09.10.2002

Versão revisada recebida em 12.02.2003

Aprovação em 06.03.2003

quado, uso excessivo de esteróides tópicos<sup>(15)</sup> e agentes resistentes à terapêutica<sup>(6,16-17)</sup>.

Vários agentes antimicrobianos podem ser usados contra a *Acanthamoeba*<sup>(12,18-21)</sup>. Entretanto, devido à formação de cistos pode se tornar resistente ao tratamento, onde a combinação destes agentes é geralmente recomendada. O uso de anti-sépticos catiônicos como digluconato de chlorhexidine e biguanida polihexametileno (PHMB), sendo inibidores das funções de membrana<sup>(12,22)</sup>. São efetivos contra trofozoítos e parcialmente contra cistos<sup>(23)</sup>. Estes em conjunto com os aromáticos como a hexamidine, pentamidine ou o isotionato de propamidine (Brolene<sup>®</sup>) agem inibindo a síntese de DNA, sendo relatados como a base de tratamento para a ceratite por *Acanthamoeba*. Aminoglicosídeos como a neomicina e paramomicina inibem a síntese protéica. Os imidazoles como o clotrimazol, fluconazol, cetoconazol, itraconazol e o miconazol estes têm função de desestabilizar a parede celular, são utilizados em conjunto com os aminoglicosídeos. A terapêutica é mantida entre 6 a 12 meses ou mais<sup>(12,22)</sup>. O uso de antiparasitários também é relatado, como o metronidazol<sup>(24)</sup>.

O uso de corticóide tópico associado com a terapia antimicrobiana é controverso<sup>(6,25-27)</sup>. Autores referem à redução de formação de cistos *in vitro*, onde estes resultados não são reproduzidos *in vivo*<sup>(20,26,28)</sup>. O uso destes se faz somente após a melhora clínica do quadro com o uso de anti-amebianos<sup>(13,29)</sup>.

O transplante de córnea é geralmente bem sucedido nos olhos sem inflamação, mas vários casos de fracassos têm sido relatados quando realizados com atividade inflamatória<sup>(29)</sup>.

A higiene adequada das lentes de contato, utilizando apenas produtos específicos diminui o risco de infecção, porém, um estudo realizado onde foram testados dois tipos de desinfecção (química e térmica) de lentes de contato contaminadas por *Acanthamoeba* demonstrou que a térmica é a única totalmente efetiva contra todas as espécies<sup>(30)</sup>.

Relatamos um caso de ceratite por *Acanthamoeba* bilateral em um paciente usuário de lentes de contato, sendo o primeiro caso descrito no Brasil.

#### RELATO DE CASO

Paciente do sexo feminino com 34 anos, usuária de lente de contato gelatinosa há três anos em ambos os olhos. Referia intensa dor ocular no olho esquerdo há duas semanas acompanhada por fotofobia, hiperemia conjuntival, sensação de corpo estranho e turvação visual. A acuidade visual com correção era de 20/20 no olho direito e 20/200 no esquerdo. Observou-se ao exame biomicroscópico do olho esquerdo, córnea com infiltrado estromal, aspecto granular, cor branco-acinzentada, edema epitelial de moderada intensidade e erosões ponteadas, localizadas na região paracentral enquanto que o outro olho se apresentava normal. Devido a suspeita diagnóstica de ceratite por *Acanthamoeba*, foi realizado a colheita do material da lesão corneana. A análise laboratorial não identificou o agente etiológico em coloração de lâminas

por Gram e Giemsa, porém após 20 dias mostrou crescimento da *Acanthamoeba* em meio de Agar não nutriente com *E. coli*. Com a suspeita biomicroscópica para ceratite por *Acanthamoeba* mesmo com o resultado das lâminas negativo, foi optado pelo tratamento do agente com: polihexametilbiguanida 0,02% tópica de 1/1 h, isethionato de propamidine (Brolene<sup>®</sup>) tópico de 1/1 h, neomicina tópica de 2/2 h e cetoconazole 200 mg de 12/12 h. No 30º dia de evolução queixou-se no olho direito, de embaçamento visual e olho levemente vermelho, a melhor acuidade visual era 20/100, notando-se ao exame biomicroscópico, em sua região central, a presença de infiltrados epiteliais e estromal superficial, córnea corando em ponteados, à fluoresceína (Figura 1). Realizado colheita laboratorial com resultados semelhante ao olho esquerdo. Foi também iniciado o tratamento tópico idêntico ao utilizado no outro olho.

A paciente relatava que havia usado lentes de contato e soro fisiológico para sua higiene no olho direito, após o início do tratamento em olho esquerdo, mesmo sendo orientada para suspender o uso das lentes de contato.

A evolução foi satisfatória em olho esquerdo, mostrando boa resposta ao tratamento. A neomicina foi utilizada por 3 semanas de 2/2 h. O Brolene<sup>®</sup> foi reduzido com a melhora do quadro sendo mantido por período de 2 meses (1/1h por 20 dias, 2/2 h por 20 dias, 3/3 h por 10 dias e 6/6 h por 10 dias). A biguanida também foi reduzida progressivamente (1/1 h no 1º mês, 2/2 h no 2º mês, 3/3 h no 3º mês, 4/4 h 4º ao 5º mês, 6/6 h do 6º ao 12º mês). O cetoconazol foi mantido por 15 dias. Foi introduzido dexametasona 0,005% 12/12 h entre 3º ao 6º mês. Atualmente, a acuidade visual com correção neste olho é 20/20, apresentando opacidade no estroma corneano paracentral e periférica, com aspecto cicatricial numular (Figura 2).

A conduta terapêutica no olho direito foi a mesma. Porém, a evolução do olho direito mostrou-se mais resistente ao controle, com melhora clínica da lesão após o 1º mês de tratamento, persistindo edema estromal, acompanhado de infiltrado granular, sendo mantido com biguanida de 1/1 h nos 2 meses iniciais e introduzido dexametasona 0,005% tópica de 12/12h após o segundo mês de tratamento. A resposta da infecção

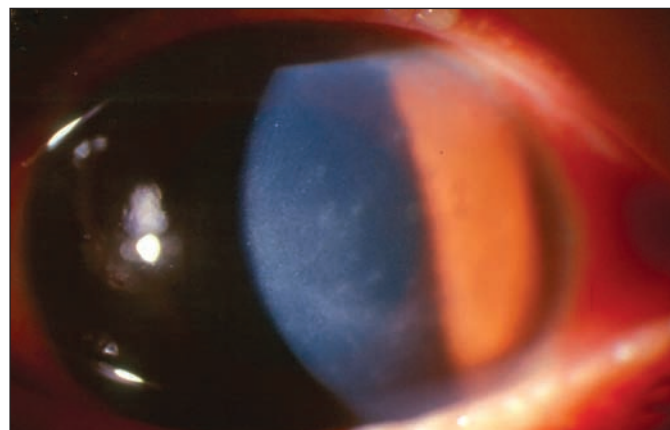


Figura 1 - OD: Ceratite ativa apresentando infiltrados inflamatórios epiteliais e estromais superficiais

aguda inicial ao tratamento foi pior, comparativamente ao outro olho. Aos 6 meses de evolução do olho direito, em tratamento com biguanida (6/6 h), referiu início abrupto de dor, piora da visão, fotofobia e olho vermelho. O exame biomicroscópico mostrava a presença de edema epitelial 2+/4+, infiltrado estromal 2+/4+, acompanhado de reação celular de câmara anterior, precipitados ceráticos, aspecto granulomatoso e hipópio pequeno (Figura 3). Nesse momento, a acuidade visual era de conta dedos a 3 metros, sendo novamente colhido material da lesão corneana para exame laboratorial, acusando a presença de *Acanthamoeba*, não mostrando crescimento de bactérias. Assim, foi reintroduzido esquema de tratamento, semelhante ao inicial, tópico com biguanida, brolene®, neomicina e oral com cetoconazol. Foi retirada a dexametasona 0,005%. O controle da infecção deu-se em 2 meses, onde foi iniciada a retirada progressiva da terapêutica e introdução de dexametasona 0,005% 12/12 h entre o 2º e 6º mês. Ocorreram manifestações recorrentes de aspecto imune, tais como, discreto edema epitelial e estromal, com infiltrados numulares e

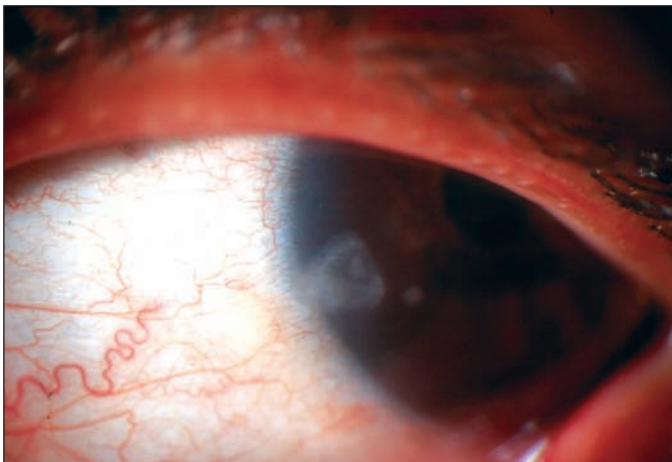


Figura 2 - OE: Leucoma corneano periférico

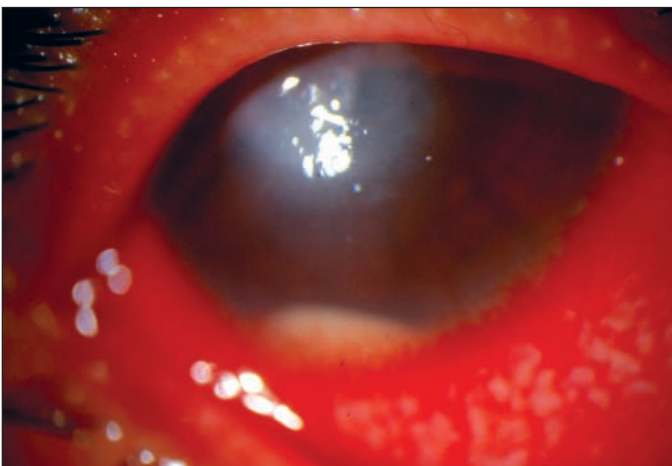


Figura 3 - OD: Ceratite recorrente aguda ativa com presença de hipópio

granulares, anel imune estromal, que melhorava ao uso de corticoterapia tópica (Figura 4). Atualmente, com 1 ano e meio de evolução, ainda em uso de biguanida tópica de 6/6 h, apresenta acuidade visual corrigida de 20/200, opacidade estromal acompanhada de discreto afinamento corneano, neovasos superficiais e esboço de anel estromal imune, sendo estas lesões corticodependentes.

## DISCUSSÃO

A ceratite por *Acanthamoeba* vem aumentando nos últimos anos, fato este relacionado a maior frequência do uso de lentes de contato. O uso de lentes de contato na população geral é muito alto e cresce continuamente (mais de 20 milhões de usuários apenas nos Estados Unidos), bem como o seu uso incorreto<sup>(8)</sup>. A *Acanthamoeba* pode ser encontrada na água doce, água salgada, solo e ar<sup>(31)</sup>, em quase todas as regiões do globo<sup>(32)</sup>, indicando uma maior incidência de ceratite por este parasita. Uma explicação para tal fato, seria a transformação da *Acanthamoeba* de uma forma saprófita inócua, em um patógeno virulento, com a contribuição de alguns fatores, como o uso indevido de esteróides ou infecções oftalmológicas concomitantes<sup>(33)</sup>.

Existe um consenso que o trauma e hipóxia no epitélio corneano induzidos pelas lentes de contato poderiam facilitar a invasão da *Acanthamoeba* no estroma corneano, enquanto que a anti-sepsia inadequada das lentes de contato possibilitaria contaminações bacterianas e fúngicas, produzindo um meio de cultura favorável ao crescimento da *Acanthamoeba*<sup>(34-35)</sup>.

A ceratite por *Acanthamoeba* é caracterizada por suas diferentes formas de apresentação biomicroscópicas. Apresenta uma evolução lenta com fases de melhora e piora, onde os pacientes se queixam de fotofobia, lacrimejamento, sensação de corpo estranho e dor de intensidade desproporcional à inflamação<sup>(25)</sup>. Seus primeiros sinais são inespecíficos e podem se apresentar como erosões corneanas, irregularidades opacidades epiteliais. Na maioria dos casos sua aparência

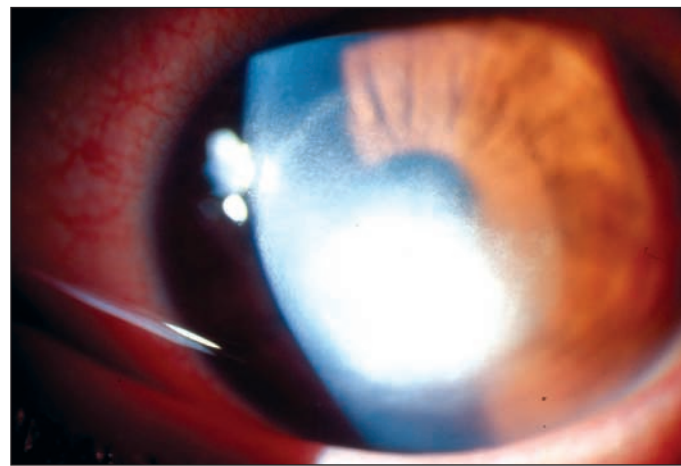


Figura 4 - OD: Opacidade e anel estromal imune

inicial é de ceratite dendrítica, sendo por isto confundida freqüentemente com a infecção provocada pelo herpes simples<sup>(36-37)</sup>. Os infiltrados perineurais são virtualmente patognomônicos nesta doença<sup>(38)</sup>. Um infiltrado em anel pode ser encontrado nos estágios avançados da doença<sup>(39)</sup>. A limbite é um achado comum tanto na fase precoce quanto na fase tardia da infecção. A presença de hipópio e uveíte não são freqüentes, sendo mais observados nos casos graves ou avançados da doença. A infecção pode comprometer a esclera<sup>(40)</sup>, sendo relatados glaucoma e catarata em casos prolongados<sup>(41)</sup>.

A bilateralidade ocular poderia ser explicada pela peculiaridade da história da doença, com contaminação de ambos os olhos, pela imprudência da paciente no uso das lentes de contato e pela utilização da mesma solução salina.

A infecção no primeiro olho (olho esquerdo) foi mais facilmente debelada que no outro olho. A apresentação da ceratite no olho direito foi mais agressiva, com recidiva, mesmo introduzindo a medicação precocemente nos 2 episódios da infecção.

Às vezes, meios de cultura mais específicos se fazem necessários, tal como, agar com *E.coli/Enterobacter aerogenes*, e tem mostrado reconhecido sucesso para a identificação da *Acanthamoeba*<sup>(12)</sup>. Os trofozoítas e os cistos podem também ser identificados nos raspados corneanos corados com Gram ou Giemsa. Muitas vezes podemos obter resultados laboratoriais negativos sucessivos, nestes casos, a biópsia de córnea pode desempenhar um papel diagnóstico importante, principalmente quando o epitélio está intacto e a lesão estromal em atividade<sup>(42)</sup>. Os resultados laboratoriais neste caso, foram todos positivos para *Acanthamoeba*, em cultura, não acusando o parasita nas colorações em lâminas.

O aspecto biomicroscópico e a história clínica do paciente mostraram forma sugestiva de infecção corneana por *Acanthamoeba*. O laboratório veio ratificar a suspeita da doença, se apresentando positiva a identificação da *Acanthamoeba* tanto na forma primária quanto recorrente.

O tratamento constituiu-se da combinação de propamida, biguanida, neomicina, cetoconazol que se têm mostrado efetivos na terapêutica clínica. O regime de tratamento antiamebiano foi mantido com longa duração tentando evitar recorrências, num esforço de eliminar os trofozoítas e as formas císticas (mais resistentes)<sup>(23)</sup>. O atraso na introdução de um tratamento tópico agressivo pode gerar um aumento no número destes organismos. A córnea que se encontra infectada por um período de 2 a 3 meses pode conter<sup>(39)</sup> tantos organismos, que praticamente impossibilita o seu tratamento clínico<sup>(34)</sup>. A nossa suspeita clínica etiológica inicial, de ceratite por *Acanthamoeba*, provavelmente ajudou decisivamente no resultado, principalmente em olho esquerdo, pois o tratamento específico foi prontamente introduzido.

O esteróide tópico foi usado com a indicação específica de tratar a dor ocular, os infiltrados corneanos e a uveíte. Os esteróides tópicos podem também reduzir a infiltração de leucócitos e a perda de estroma corneano<sup>(12)</sup>. Apesar de existirem muitos relatos de melhora clínica e redução da dor com a adição do esteróide tópico, em alguns casos ocorre uma dete-

rioração do quadro clínico, assim, sua utilização deve ser cuidadosa e criteriosa no tratamento da ceratite por *Acanthamoeba*<sup>(12)</sup>.

Não existe um consenso sobre uma terapia única para erradicação da infecção por *Acanthamoeba*, em parte pela extrema variabilidade de suas manifestações clínicas, e possivelmente pelas diferentes respostas das diversas espécies de *Acanthamoeba* às terapias médicas existentes<sup>(12)</sup>.

O sucesso do tratamento pode estar relacionado à introdução da medicação específica o mais precoce, se possível, antes que o organismo atinja o estágio de encistamento. O cisto, com sua parede dupla, torna-se extremamente resistente à penetração das drogas<sup>(12)</sup>.

Concluindo, é de suma importância o papel do oftalmologista na orientação quanto ao uso das lentes de contato pelo usuário, na limpeza, manuseio e armazenamento, evitando uso de soluções salinas e não estéreis. E, juntamente com o diagnóstico precoce e a terapia adequada, acabam sendo as principais armas para o tratamento da ceratite por *Acanthamoeba*.

#### ABSTRACT

*Acanthamoeba* keratitis is a severe ocular infection which even with recent progress in diagnosis and treatment still causes long morbidity and loss of visual acuity. We describe a case of bilateral *Acanthamoeba* keratitis in a user of contact lenses, which is the first case discussed in Brazilian literature.

**Keywords:** Keratitis/diagnosis; *Acanthamoeba* keratitis/diagnosis; Protozoan infections; Contact lenses/adverse effects; Corneal diseases; Case report

#### REFERÊNCIAS

1. Visvesvara GS. Free-living pathogenic amoebae. In: Manual of Clinical Microbiology, 3<sup>rd</sup> ed. Lennette EH, Balows A, Hausler WJ, Truant JP, editors. Washington DC: America Society for Microbiology; 1980. p.704-8.
2. Culbertson CG. Pathogenic *Acanthamoeba* (Hartmannella). Am J Clin Pathol 1961;35:195-202.
3. Page FC. Re-definition of the genus *Acanthamoeba* with descriptions of three species. J Protozool 1967;14:709-24.
4. Nagington J, Richards JE. Chemotherapeutic compounds and *Acanthamoeba* from eye infections. J Clin Pathol 1976;29:648-51.
5. Radford CF, Lehmann OJ, Dart JK. *Acanthamoeba* keratitis: multicentre survey in England 1992-6. National *Acanthamoeba* keratitis Study Group. Br J Ophthalmol 1998;82:1387-92.
6. Cohen EJ, Buchanan HW, Laughrea PA, Adams CP, Galentine PG, Visvesvara GS, et al. Diagnosis and management of *Acanthamoeba* keratitis. Am J Ophthalmol 1985;100:389-95.
7. Theodore FH, Jakobiec FA, Juechter KB, Ma P, Troutman RC, Pang PM, et al. The diagnostic value of a ring infiltrate in acanthamoebic keratitis. Ophthalmology 1985;92:1471-9.
8. Stehr-Green JK, Bailey TM, Visvesvara GS. The epidemiology of *Acanthamoeba* keratitis in the United States. Am J Ophthalmol 1989;107:331-6.
9. Morlet N, Duguid G, Radford C, Matheson M, Dart J. Incidence of *Acanthamoeba* keratitis associated with contact lens wear. Lancet 1997;350:414.
10. Cohen EJ, Parlato CJ, Arentsen JJ, Genvert GI, Eagle RC, Wieland MR, Laibson PR. Medical and surgical treatment of *Acanthamoeba* keratitis. Am J Ophthalmol 1987;103:615-25.

11. McClellan K, Coster DJ. Acanthamoebic keratitis diagnosed by paracentesis and biopsy and treated with propamidine. *Br J Ophthalmol* 1987;71:734-6.
12. Auran JD, Starr MB, Jakobiec FA. *Acanthamoeba* keratitis. A review of the literature. *Cornea* 1987;6:2-26.
13. Wysenbeek YS, Blank-Porat D, Harizman N, Wagnanski-Jaffe T, Keller N, Avni I. The reculture technique: individualizing the treatment of *Acanthamoeba* keratitis. *Cornea* 2000;19:464-7.
14. Berger ST, Mondino BJ, Hoft RH, Donzis PB, Holland GN, Farley MK, Levenson JE. Successful medical management of *Acanthamoeba* keratitis. *Am J Ophthalmol* 1990;110:395-403.
15. John T, Lin J, Sahn D, Rockey JH. Effects of corticosteroids in experimental *Acanthamoeba* keratitis. *Rev Infect Dis* 1991;13 Suppl 5: S440-2.
16. Ficker L, Seal D, Warhurst D, Wright P. *Acanthamoeba* keratitis - resistance to medical therapy. *Eye* 1990;4:835-8.
17. Osato MS, Robinson NM, Wilhelmus KR, Jones DB. In vitro evaluation of antimicrobial compounds for cysticidal activity against *Acanthamoeba*. *Rev Infect Dis* 1991;13 Suppl 5: S431-5.
18. Bacon AS, Frazer DG, Dart JK, Matheson M, Ficker LA, Wright P. A review of 72 consecutive cases of *Acanthamoeba* keratitis, 1984-1992. *Eye* 1993;7: 719-25.
19. D'Aversa G, Stern GA, Driebe WT. Diagnosis and successful medical treatment of *Acanthamoeba* keratitis. *Arch Ophthalmol* 1995;113:1120-3.
20. Moore MB, McCulley JP. *Acanthamoeba* keratitis associated with contact lenses: six consecutive cases of successful management. *Br J Ophthalmol* 1989;73:271-5.
21. Seal D, Hay J, Kirkness C, Morrell A, Booth A, Tullo A, Ridgway A, Armstrong M. Successful medical therapy of *Acanthamoeba* keratitis with topical chlorhexidine and propamidine. *Eye* 1996;10:413-21.
22. *Acanthamoeba* keratitis associated with contact lenses-United States. *MMWR Morb Mortal Wkly Rep* 1986;35:405-8.
23. Larkin DF, Kilvington S, Dart JK. Treatment of *Acanthamoeba* keratitis with polyhexamethylene biguanide. *Ophthalmology* 1992;99:185-91.
24. Boccacio F, Kwitko S, Boelter MC, Rymer S, Marinho D, Alves LS, Nerung L. Ceratite por *Acanthamoeba*: relato de casos no Rio Grande do Sul. *Arq Bras Oftalmol* 1997;60:268-74.
25. Scully RE, Mark EJ, McNeely BU. A 29-year-old native of India with bilateral ulcerative keratitis. *N Engl J Med* 1985;312:634-41.
26. Moore MB. *Acanthamoeba* keratitis. *Arch Ophthalmol* 1988;106:1181-3.
27. Wiens JJ, Jackson WB. *Acanthamoeba* keratitis: an update. *Can J Ophthalmol* 1988;23:107-10.
28. Illingworth CD, Cook SD, Karabatsas CH, Easty DL. *Acanthamoeba* keratitis: risk factors and outcome. *Br J Ophthalmology* 1995;79:1078-82.
29. Ficker LA, Kirkness C, Wright P. Prognosis for keratoplasty in *Acanthamoeba* keratitis. *Ophthalmology* 1993;100:105-10.
30. Freitas D, Belfort Junior R, Foronda AS. Contribuição ao estudo da suscetibilidade de *Acanthamoeba* spp a diferentes métodos de desinfecção de lentes de contacto gelatinosas. *Arq Bras Oftalmol* 1989;52:13-23.
31. Culbertson CG, Smith JW, Minner JR. *Acanthamoeba*: observations on animal pathogenicity. *Science* 1958;127:1506-9
32. De Jonckheere JF. Ecology of *Acanthamoeba*. *Rev Infect Dis* 1991;13 Suppl 5:S385-7.
33. Hamburg A, De Jonckheere JF. Amoebic keratitis. *Ophthalmologica* 1980; 181:74-80.
34. Moore MB, McCulley JP. Letter to the editor. *Am J Ophthalmol* 1987; 104:310-1.
35. Donzis PB, Mondino BJ, Weissman BA, Bruckner DA. Microbial analysis of contact lens care systems contaminated with *Acanthamoeba*. *Am J Ophthalmol* 1989;108:53-6.
36. Johns KJ, O'Day DM, Head WS, Neff RJ, Elliott JH. Herpes simplex masquerade syndrome: *Acanthamoeba* keratitis. *Curr Eye Res* 1987;6:207-12.
37. Lindquist TD, Sher NA, Doughman DJ. Clinical signs and medical therapy of early *Acanthamoeba* keratitis. *Arch Ophthalmol* 1988;106:73-7.
38. Moore MB, McCulley JP, Kaufman HE, Robin JB. Radial keratoneuritis as a presenting sign in *Acanthamoeba* keratitis. *Ophthalmology* 1986;104:1310-5.
39. Nosé W, Sato EH, Freitas D, Ribeiro MP, Foronda AS, Kwitko S, et al. Úlcera de córnea por *Acanthamoeba*: quatro primeiros casos de Brasil. *Arq Bras Oftalmol* 1988;51:223-6.
40. Mannis MJ, Tamaru R, Roth AM, Burns M, Thirkill C. *Acanthamoeba* sclerokeratitis. Determining diagnostic criteria. *Arch Ophthalmol* 1986;104:1313-7.
41. Lott R, Dart JK. Cataract as a complication of severe microbial keratitis. *Eye* 1992;6:400-3.
42. Moore MB. *Acanthamoeba* keratitis associates with contact lens wear. In: Dabeszies OH, editor. *Contact lens: the CLAO guide to basic science and clinical practice*. New York: Little, Brown; 1988.

# XIII Simpósio da Sociedade Catarinense de Oftalmologia

**8 e 9 de março de 2004**

**Florianópolis - SC**

**Informações: Tel.: (48) 231-0360**  
**e-mail: [sco@acm.org.br](mailto:sco@acm.org.br)**